



# Hernia del hiato diafragmático paraesofágica gigante un desafío en el abordaje diagnóstico y terapéutico. Reporte de un caso y revisión de la literatura

Juan Carlos Araujo-Cuauro <sup>1</sup> . ORCID: 0000-0002-6559-5370

<sup>1</sup>Unidad de Cirugía de Tórax, Clínica Zulia. Universidad del Zulia  
Maracaibo- Venezuela

Correspondencia: Instituto de Medicina Tropical - Facultad de Medicina -  
Universidad Central de Venezuela.

Consignado el 01 de Febrero del 2024 a la Revista Vitae Academia  
Biomédica Digital.

## RESUMEN

La hernia hiatal es un defecto anatómico o una condición de anomalía anatómica adquirida, a través del cual se introduce a través del orificio del hiato diafragmático esofágico, el estómago u otras vísceras abdominales. Los hiatos "paraesofágicos" de grado III o mixtos son frecuentes y

pueden representar un alto riesgo de complicaciones como vólvulo e incarceration, que se acentúa con la edad. Objetivo: Considerar su desafío en cuanto a su abordaje diagnóstico y terapéutico. Reporte de un caso y revisión de la literatura. Método: Descripción y reporte del caso clínico, asimismo la revisión bibliográfica actualizada. para poder profundizar los conocimientos científicos de dicha patología debido a su frecuencia. Caso clínico: Presentamos el caso de las imágenes de una paciente de 59 años de edad que es diagnosticada de hernia de hiato paraesofágica tipo III (mixta) gigante (HHG), tras realización de estudio radiológico con contraste de bario, con herniación del estómago intratorácico. Con respecto a los estudios de imágenes, con la radiografía de tórax se inicia la sospecha diagnóstica, al visualizar una imagen ovalada con nivel hidroaéreo intratorácica y el estudio baritado esófago-estómago-duodeno permiten caracterizar la anatomía de la hernia y de la rotación gástrica existente, además de descartar la presencia de otras estructuras abdominales herniadas hacia el tórax y la existencia de complicaciones como vólvulo, perforación u obstrucción gástrica. De esta manera, se llega al diagnóstico de hernia hiatal gigante con estómago intratorácico, correspondiente a una hernia tipo III o mixta, con rotación gástrica órgano-axial. Conclusión: La hernia hiatal es la anomalía más frecuente del tracto digestivo alto, las de tipo paraesofágico. El tratamiento de esta patología es quirúrgico o conservador dependiendo de la clasificación de la hernia. Dentro del tratamiento quirúrgico la laparoscopia es el estándar de oro con o sin colocación de malla absorbible.

**PALABRAS CLAVE:** Diafragma, Hernia hiatal, Estómago intratorácico, Gigante, Diagnóstico, Terapéutica.

## **GIANT PARAESOPHAGEAL DIAPHRAGMATIC HIATUS HERNIA: A CHALLENGE IN THE DIAGNOSTIC AND THERAPEUTIC APPROACH. CASE REPORT AND REVIEW OF THE LITERATURE**

### **SUMMARY**

Hiatal hernia are anatomical defects or a condition of acquired anatomical anomaly, through which the orifice of the esophageal diaphragmatic hiatus, the stomach or other abdominal viscera are introduced at intrathoracic level. Grade III or mixed "paraesophageal" hiatuses are frequent and may represent a high risk of complications such as volvulus and incarceration, which is accentuated with age. Objective: To consider their challenge in terms of diagnostic and therapeutic approach. Case report and literature review. Method: Description and report of the clinical case, as well as the updated literature review, in order to deepen the scientific knowledge of this pathology due to its frequency. Clinical Case We present the case of the images of a 59year-old patient who is diagnosed with type III (mixed) giant paraesophageal hiatus hernia (HHG), after performing a radiological study with barium contrast, with intrathoracic stomach herniation. With regard to imaging studies, the chest X-ray initiates the diagnostic suspicion, visualizing an oval image with intrathoracic hydroaerial level and the esophagus-stomachduodenum barium study allows characterizing the anatomy of the hernia and the existing gastric rotation, besides ruling out the presence of other abdominal structures herniated into the thorax and the existence of complications such as volvulus, perforation or gastric obstruction. Thus, the diagnosis of giant hiatal hernia with intrathoracic stomach, corresponding to a type III or mixed hernia, with organ-axial gastric rotation is reached. Conclusion: Hiatal hernia is the most frequent abnormality of the upper digestive tract, the paraesophageal type. The treatment of this pathology is surgical or conservative

depending on the classification of the hernia. Within the surgical treatment, laparoscopy is the gold standard with or without absorbable mesh placement..

**KEY WORDS:** Diaphragm, hiatal hernia, intrathoracic stomach, giant, diagnostic, therapeutic

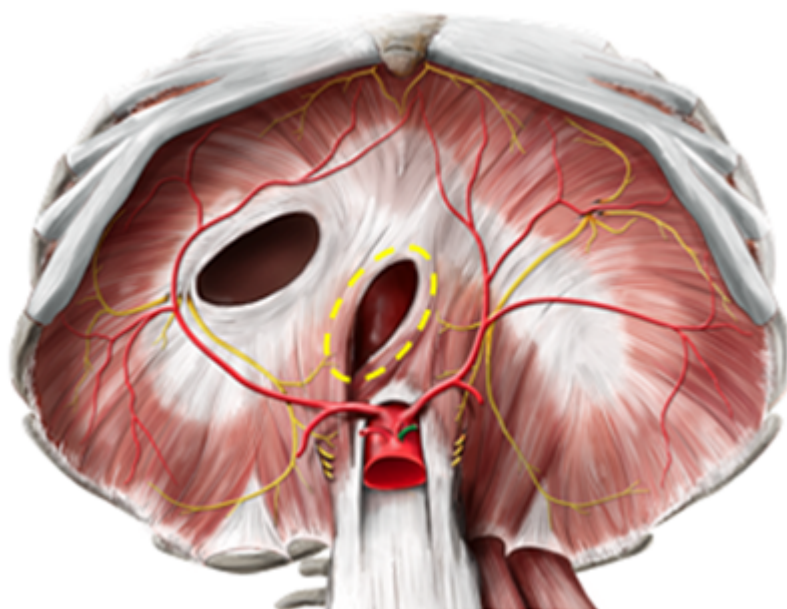
## **HERNIA DEL HIATO DIAFRAGMÁTICO PARAESOFÁGICA GIGANTE UN DESAFÍO EN EL ABORDAJE DIAGNÓSTICO Y TERAPÉUTICO. REPORTE DE UN CASO Y REVISIÓN DE LA LITERATURA**

### **INTRODUCCIÓN**

Durante el desarrollo embrionario, el diafragma se conforma entre la séptima y la décima semana. asimismo, durante este tiempo, se forman el esófago, el estómago y los intestinos. Por lo tanto, una hernia de diafragmática se forma bien sea por una anomalía digestiva o por una malformación congénita del diafragma, o bien porque se desplazan el estómago y los intestinos y estos terminan apresados en la cavidad torácica durante la construcción del diafragma.

El hiato esofágico diafragmático es el orificio por el que el esófago atraviesa el diafragma y pasa de la porción torácica a la abdominal, donde llegará hasta el estómago introduciéndose en el cardia gástrico. El orificio se encuentra localizado entre las porciones musculares de los pilares de la porción vertebral del diafragma, y a nivel vertebral de T10.

El esófago ingresa a la cavidad abdominal a través del pilar derecho del diafragma a nivel de la décima vértebra torácica, abertura en el diafragma llamada hiato, es un anillo de músculos que forma una válvula en el extremo inferior del esófago, donde se une con el estómago, el cual se comporta como un esfínter esofágico inferior (EEI), normalmente está al mismo nivel que el diafragma. No es en sí un esfínter anatómico como tal, es un "esfínter fisiológico", con músculo liso controlado de manera neurohormonal, mide 4 cm de longitud.<sup>(1)</sup>



**Figura 1.** Diafragma. Hiato esofágico o diafragmático (circulo punteado amarillo)

El EEI es una zona que desarrolla una presión local elevada de que se comporta

funcionalmente como un esfínter, tiene dos funciones: relajarse durante la deglución e impedir el reflujo del contenido gástrico al esófago en periodo postdeglutorio. Debido a que posee una porción inferior intraabdominal y una superior torácica, su comportamiento con los movimientos respiratorios es dispar, produciéndose incrementos pasivos de presión con la inspiración en la porción abdominal y disminuyendo la presión en la porción intratorácica.

Tras la deglución, se produce una relajación del EEI cayendo la presión hasta niveles similares a los del fundus gástrico lo que permite el paso del bolo alimenticio al estómago. Dicha relajación dura entre 5 y 10 segundos y se sigue de una fuerte contracción que impide el reflujo del bolo alimenticio. (2)

El mantenimiento de un tono correcto en el EEI es el principal factor para el mantenimiento de la continencia gástrica, pero no es el único, también son importantes las estructuras anatómicas que lo fijan en su posición, siendo de especial relevancia el mantenimiento de la posición intraabdominal del mismo. Por ello un desplazamiento esofágico como ocurre en las hernias de hiato desencadena un cambio en el mantenimiento del tono del EEI.

Sucede a veces, que, durante el desarrollo embrionario, el hiato esofágico es incapaz de cerrarse en torno al esófago, dando como resultado la conocida hernia de hiato, por la que una parte del estómago puede acceder a la cavidad torácica. Esto interfiere habitualmente con el papel esfinteriano que desempeña el esófago terminal, permitiendo el reflujo gástrico. (3)

¿Qué es una hernia del hiato o hiatal (HH)? La hernia hiatal es una condición de anomalía anatómica adquirida, donde el defecto del orificio **hiato** del **diafragmático** donde anatómico, en el cual se observa el estómago a nivel intratorácico por defecto en el hiato diafragmático, corresponden a la anomalía más frecuente del tracto digestivo alto. Su etiología está ligada a cambios en la membrana de Laimer o ligamento esofágico que está encargada de la elasticidad intrínseca del esófago. Normalmente el esófago se desplaza cefálicamente en el proceso de deglución, su retorno a su posición anatómica normal depende de la elasticidad de la membrana de Laimer. Si la elasticidad de la membrana se ve alterada, el balance de fuerzas cefálicas y caudales puede estar comprometido causando mayor presión intraabdominal, que se manifiesta como hernias hiales por deslizamiento. (4)

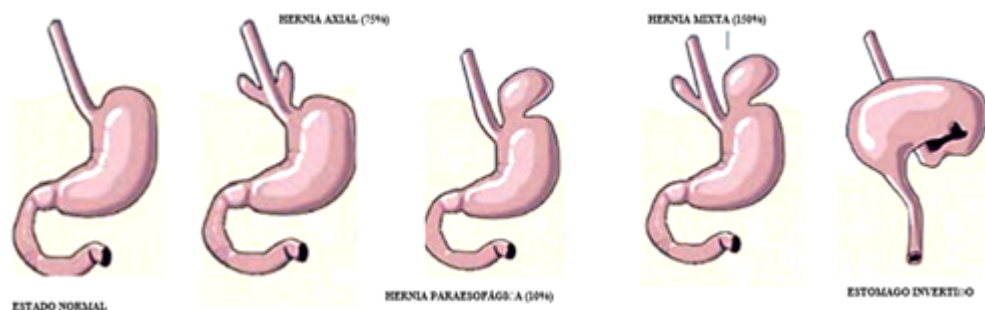
Es una condición anatómica anomalía anatómica adquirida en la que el orificio **diafragmático (hiato)** se ensancha esto provoca que la parte del estómago más cercana a él pueda migrar del abdomen al tórax, entonces se define como la protrusión o prolapso del estómago proximal o cualquier estructura no esofágica a través del hiato esofágico. De este modo, el estómago pierde la ayuda del diafragma para poder contener el alimento en su interior y este refluye hacia arriba provocando los problemas derivados de la **acidez** de los líquidos digestivos.

La prevalencia exacta es desconocida, lo que puede deberse a la falta de estándares en la definición de las hernias, en la población en general la incidencia estimada es del 5 %, la prevalencia en el mundo occidental es elevada, hasta 50 %-100 %. Las hernias paraesofágicas son claramente más frecuentes en el sexo femenino. Las primeras descripciones de hernias diafragmáticas se realizaron en el año de 1580 por Ambrosio Paré, cirujano-barbero del Renacimiento que ocupó el cargo de primer cirujano del rey Carlos IX de Francia. (5)

En el siglo XVI fueron descritas las hernias diafrágicas congénitas y traumáticas, pero la hernia de hiato **esofágico o diafrágico**, no fue reconocida como una entidad clínica relevante hasta la primera mitad del siglo XX. La primera descripción de hernia para esofágica corresponde a Henry Bowditch, quien publicó una revisión de los casos de hernias diafrágicas publicados entre 1610 y 1846. Se define como hernia hiatal al pasaje de cualquier estructura abdominal no esofágica a través del hiato esofágico, cubierta por un saco peritoneal; quedando excluidas las excepcionales hernias parahiatales en las cuales el defecto muscular queda por fuera del hiato.

Esta suele suceder por malformaciones del hiato **diafrágico**, pero también pueden ser el resultado de algún trauma, o presión constante al nivel del diafragma como al toser, vomitar o levantar objetos pesados. Es importante notar que cambios en el diafragma a causa de edad también pueden resultar en la formación de hernias, por esta razón aquellas personas mayores de los 50 años tienen mayor riesgo de sufrir de esta condición. La obesidad también es un factor de riesgo. (6)

Es una afección común a partir de la edad media entre la 4ª y 6ª década de la vida y no existe diferencia en cuanto al sexo, ya que su aparición aumenta con la edad. Es la anomalía más frecuente del tracto digestivo alto. Se calcula que en Estados Unidos el 10 % a 15 % de la población desarrolla hernia hiatal con una edad promedio de 48 años. Frecuentemente cursan en forma asintomática y eventualmente son diagnosticada por síntomas no vinculados a su existencia. En una revisión de 2000 pacientes, enviados por síntomas relacionados con posible enfermedad esofágica o dolor torácico, el 75 % tenía hernia hiatal. En adultos por encima de los 50 años, sin síntomas, se estima una frecuencia del 10 %. Cerca del 85 % de las HH verdaderas corresponden a las hernias de tipo I, las hernias de tipo II a un 14 %, el tipo III ocurren menos frecuentemente en un 0,8 % y las hernias tipo IV en menos del 1 %. La hernia de una parte del estómago a través del diafragma es frecuente. La gran mayoría de las hernias diafrágicas consisten en hernias de hiato, es decir, hernias deslizantes del estómago a través del hiato esofágico. (7)



**Figura 2.** Clasificación de hernias hiatales. Fuente: Gimenez B. Onmeda. Hernias de hiato, (2012). Disponible en: [https://www.onmeda.es/enfermedades/hernia\\_hiato--causas-3135-4.html](https://www.onmeda.es/enfermedades/hernia_hiato--causas-3135-4.html)

Su fisiopatología es producto de que la membrana frenicoesofágica rodea la parte distal del esófago y lo fija al diafragma, de este modo se prevé la herniación gástrica sobre el hiato diafrágica hacia el tórax, si esta membrana se encuentra deficiente se produce una

protrusión gástrica a la cavidad torácica. En las hernias por deslizamiento se produce un defecto en el tendón central del diafragma encontrándose el estómago en su mayor parte en la cavidad torácica, el estómago se coloca detrás del corazón como resultado del deslizamiento, la porción de los cardias normalmente se encuentra dentro del tórax, pero en ocasiones podría estar bajo el diafragma, la curvatura gástrica puede estar a la derecha o a la izquierda. Alteraciones anatómicas: cardias intratorácicos, alteración del diafragma crural, desplazamiento del ligamento freno esofágico. (6)

En la hernia paraesofágicas parte del estómago herniado se encuentra en el tórax por el defecto que sucede a nivel de la membrana frenicoesofágica, mientras que el cardia se encuentra en su posición normal en la cavidad intraabdominal. La porción herniada normalmente se encuentra anterior al esófago y la hernia normalmente no es reducible. Según los criterios de Allison se han identificado los siguientes tipos de hernias hiatales:

- A. Tipo I o por deslizamiento Es la más común (95 %). Se presenta un desplazamiento de la unión gastroesofágica por encima del diafragma quedando en la cavidad torácica, aparecen cuando existe un aumento de tamaño del hiato y laxitud del ligamento frenoesofágico (membrana freno-esofágica) no mantiene la unión gastro-esofágica (UGE) en la cavidad abdominal. Así pues, el cardia se desplaza entre el mediastino posterior y la cavidad peritoneal se asocia a reflujo.
- B. Tipo II: o paraesofágica o rodantes representa el 14 % de las hernias y son paraesofágicas puras, es decir, es la verdadera hernia paraesofágica que la unión esófago gástrica queda en su sitio normal intraabdominal, lo que se desplaza es otra parte del estómago generalmente el fondo gástrico hacia el tórax. Se producen cuando la UGE está anclada al abdomen, pero el hiato, que suele ser grande, deja espacio para que las vísceras se desplacen al mediastino. La presión relativamente negativa del tórax facilita el desplazamiento visceral. Habitualmente, el fundus gástrico se desplaza al mediastino ha "rotado" o migrado al lado del esófago, al mediastino. En esta variante, la herniación del estómago, generalmente el fondo, se produce a través de un ligamento frenoesofágico muy delgado o roto. Este tipo de hernia progresa lentamente con el paso de los años (predominan los síntomas respiratorios o cardiológicos).
- C. Tipo III: también llamadas mixtas, posee los dos componentes anteriores; tanto la unión gastroesofágica como parte del estómago han migrado al mediastino, representa el 0,8 % de las hernias, son una combinación del tipo I y II, es decir, que tanto la UGE y el fondo se desplazan libremente por el mediastino. La tipo II y III son menos comunes y ocurren en 2 %-5 % de las hernias hiatales, pero pueden acompañarse de vólvulos gástrico en 20 % de ellas si los ligamentos gastrocólico y gastroesplénico son muy laxos y la curva mayor rota alrededor del eje órgano axial o mesentérico axial.
- D. Tipo IV: o paraesofágica grande, es de mayor tamaño y no solo comprometo al estómago en la cavidad torácica, correspondería a las tipos III con adición a través del hiato de otros órganos en el tórax, (bazo, colon o epiplón). (8)

Las hernias de hiato son adquiridas a través de soluciones de continuidad del diafragma se ocasionan como efecto de una compresión o fuerza condicionalmente prominente del abdomen que define en el acceso del contenido abdominal (el estómago) hacia la zona de

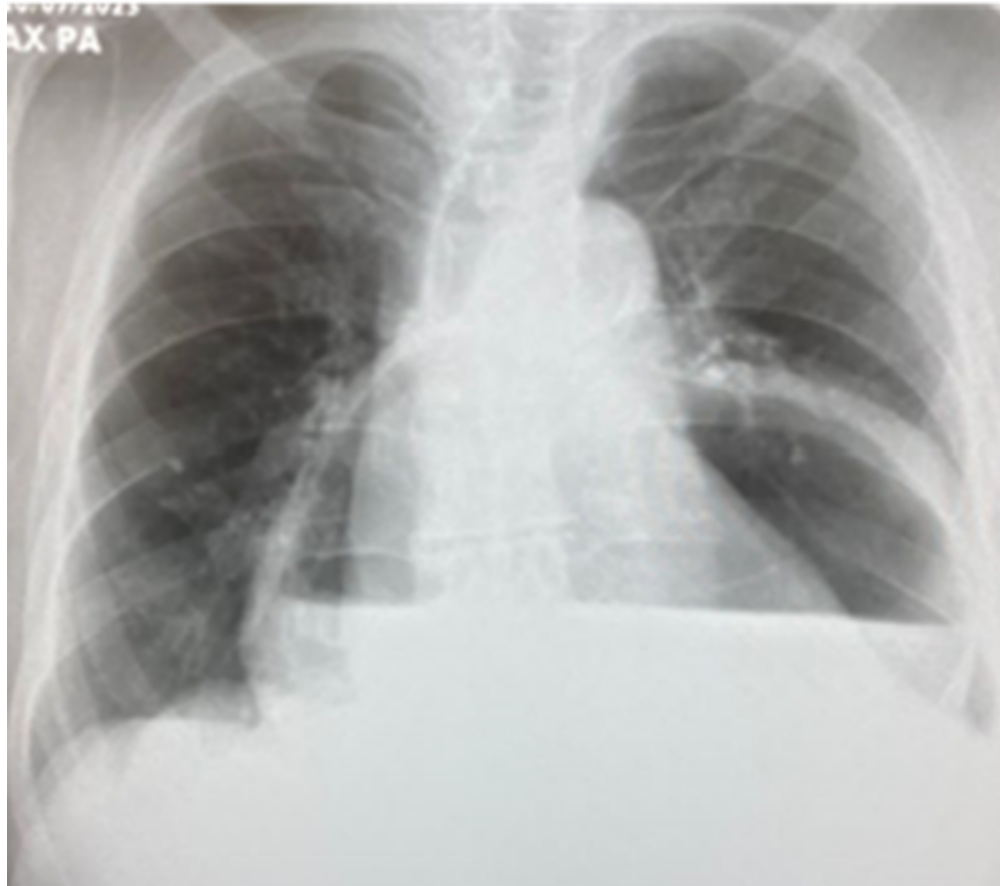
baja presión del tórax. La hernia hiatal por deslizamiento se provoca, como resultado, del desplazamiento de la unión gastroesofágica, anexado con una porción del estómago, a través del diafragma. La disposición anatómica del estómago no se cambia ni se modifica. La mayor significancia clínica de estas hernias viene dada por su posibilidad de relacionarse con el reflujo gastroesofágico. Muy distinto, en las hernias paraesofágicas la unión gastroesofágica está en una ubicación indeterminadamente normal, aunque el fondo y la curvatura mayor del estómago se intercalan a través del hiato hacia el tórax. Este posicionamiento anómalo del estómago puede acarrear a desordenes del vaciamiento gástrico (7,8).

¿Qué síntomas produce la hernia de hiato? La mayoría de las hernias son descubiertas como hallazgo incidental en radiografías de tórax o tomografía computarizada sin presentar síntomas importantes. La inmensa mayoría de los pacientes con hernia de hiato deslizante simple se encuentran asintomáticos o padecen síntomas muy leves. Un elevado número, de pacientes experimenta, de manera inespecífica y eventual, trastornos posprandiales, pirosis tras copiosas ingestas de comidas o sensación de detención de alimentos en el esófago distal o disfagia, odinofagia, hematemesis y melena. Otras manifestaciones no relacionadas con reflujo son molestias bucofaríngeas, asma y dolor retroesternal. Aunque puede existir hernia hiatal sin reflujo y reflujo sin hernia, los pacientes que la sufren comparecen esofagitis en alrededor del 50% de los casos y los pacientes con esofagitis tienen una prevalencia de hernia de hiato significativamente elevada. Los mecanismos por los cuales esta anomalía estructural provocan el reflujo son diversos.

Los síntomas atípicos producidos por reflujo gastroesofágico se presentan en un tercio de los pacientes y simulan una enfermedad respiratoria (disnea, tos, expectoración, ronquera), cardíaca (precordalgia), pancreática (dolor hemicinturón), gástrica (disfagia) o duodenal (dispepsia). Asimismo, en pacientes con el estómago intratorácico puede presentar o manifestar obstrucción esofágica esporádica debido al viraje que se ha generado a la disposición en que el órgano emigrar o inmigrar hacia el tórax y se asocian manifestaciones respiratorias, tales como disnea por la compresión mecánica y neumonías recidivantes a causa de la aspiración de contenido gástrico. Lo más importante es estar consciente de que las hernias hiatales causan reflujo gastroesofágico, que a la vez puede desarrollar otras complicaciones como estenosis (reducción del lumen esofágico), esófago de Barrett, o úlceras de Cameron, entre otras, alteraciones funcionales: dificultad de vaciamiento del saco herniario (9).

¿Como puede hacerse el diagnóstico de la hernia de hiato? La mayoría de las hernias hiatales son encontradas como hallazgos incidentales en las radiografías de tórax de rutina. Con la aparición de la radiología clínica esta patología se hizo más manifiesta que la hernia diafragmática, es una anomalía referentemente común, y no constantemente se vincula con síntomas. La incidencia real de la HH en la población general es dificultoso y complicada de determinar debido a la carencia de síntomas. Pero las hernias de hiato de mayor tamaño pueden reconocerse asimismo en la imagen radiológica simple del tórax se puede visualizar como una masa con un nivel hidroaéreo (gas) detrás del corazón (estructuras retrocardíacas), la burbuja gástrica por debajo del diafragma tiende a estar ausente. Usualmente la hernia se encuentra a la izquierda de la columna vertebral, sin embargo, las hernias de gran tamaño (particularmente las encarceladas) se pueden extender más allá de la silueta cardíaca y producir una mínima cardiomegalia. Estas hernias además del nivel hidroaéreo en su interior

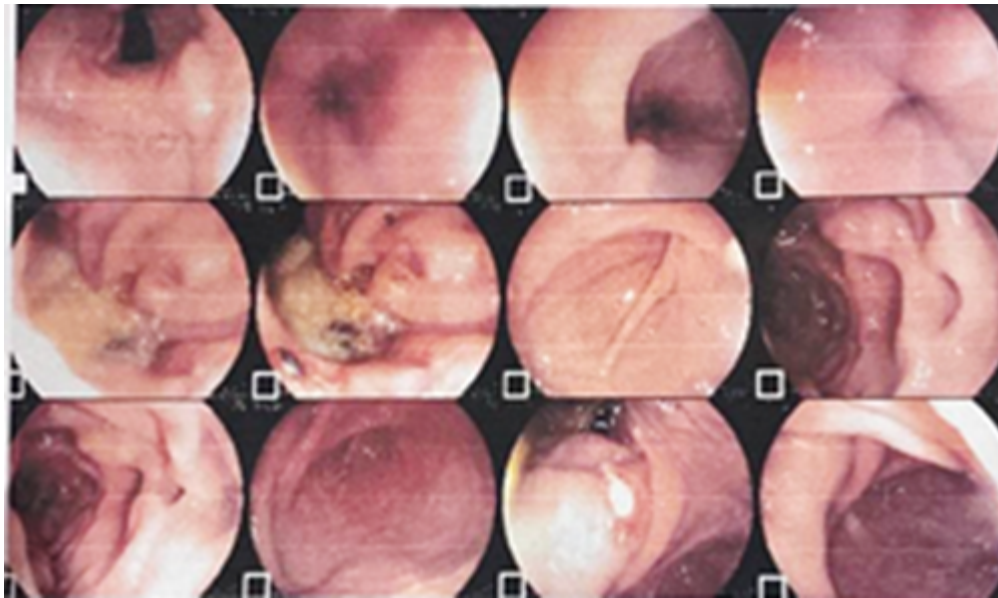
tienen contenido gástrico (10) (figura. 3).



**Figura 3.** Radiografía de tórax anteroposterior (PA) Fuente: autor.

El diagnóstico de la hernia de hiato deslizante se basa principalmente en el estudio radiológico con contraste de bario (**deglución de bario**), comprobándose cómo los pliegues gástricos ascienden por encima del diafragma, evalúa el tamaño de la hernia y la presencia de rotación axial o longitudinal y estenosis. **Endoscopia** digestiva alta, esta prueba de diagnóstico por imágenes juega un rol menor en el diagnóstico de hernia hiatal, se utiliza un dispositivo de visualización (endoscopio) que se guía hacia el esófago, para medir la distancia de la unión gastroesofágica del hiato y examinar la mucosa (cualquier anormalidad debe ser biopsiada). Su mayor utilidad radica en confirmar obstrucción gástrica y descartar lesiones mucosas concomitantes que puedan sugerir isquemia (Figura. 4).



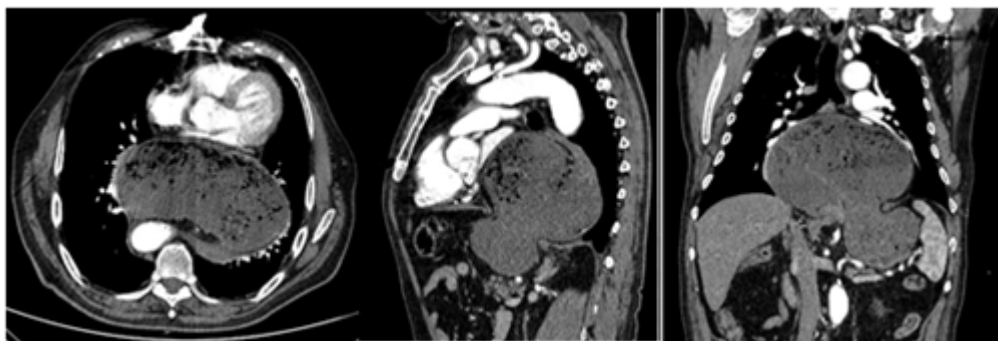


**Figura 4.** Endoscopia digestiva alta (Fuente: autor.)

**Manometría** es un tipo de endoscopia en la que se utilizan sensores de presión para medir las contracciones musculares al deglutir, ayuda a identificar desórdenes en la motilidad esofágica pero no siempre es técnicamente posible realizarla. **Estudio de impedancia de pH de 24 horas** o Phmetría. se mide la cantidad de reflujo que ingresa al esófago durante 24 horas para ver si el reflujo ácido está causando sus síntomas, se considera innecesaria o no confiable en casos de hernia hiatal gigante.

**Prueba esofágica Bravo** con esta prueba se mide la cantidad de ácido que ingresa al esófago desde el estómago, se coloca una pequeña cápsula en la pared del esófago esta cápsula mide la cantidad de ácido y envía la información a un receptor. **Sonda de imagen luminal funcional endoscópica (EndoFLIP®)** se utiliza un tubo flexible con un globo en el extremo, que está equipado con sensores. La prueba mide la distancia a través del esófago y la presión dentro de él, esto informa sobre la rigidez de los músculos esofágicos <sup>(11)</sup>.

Tomografía computarizada (TC) la hernia hiatal es vista en la TC de manera incidental al ser practicado por alguna otra indicación. Aparece como una masa retrocardíaca con o sin nivel hidroaéreo, cuyo origen puede ser localizado por medio de cortes seriados en el hiato esofágico. Es útil para la demostración precisa de la anatomía de la porción de estómago intratorácico (figura. 5).



**Figura 5.** Tomografía computada de tórax y abdomen con contraste, cortes axial, sagital y coronal en paciente con hernia hiatal gigante con estómago intratorácico (cortesía González-Munera y col )

Resonancia magnética nuclear (RMN) ayuda al diagnóstico de hernia paraesofágica en casos donde una masa retro cardíaca podría corresponder a un tumor de grasa con extensión a los vasos sanguíneos abdominales dentro de la porción torácica. Sin embargo, no es el estudio de rutina para el diagnóstico de hernia hiatal pues no ofrece ninguna ventaja sobre el estudio dinámico con medio de contraste baritado. <sup>(12)</sup>

Ecografía o ultrasonido torácico la unión gastroesofágica en corte transversal tiene un diámetro de 7.1- 10.0mm a nivel del hiato diafragmático en ausencia de hernia hiatal. Pero en los casos de pacientes con sospecha de hernia del hiato diafragmático, la unión gastroesofágica no puede ser delimitada, y el diámetro o calibre determinado es de aproximadamente entre 16,0- 21,1 mm, y este se corresponde al diámetro o calibre de la víscera herniada a nivel del hiato diafragmático. El valor predictivo de la ecografía o ultrasonido es de un 100 %. El valor predictivo negativo del diámetro o calibre visceral es de 90 % y el fallo o defecto en la demostración y/o comprobación de la unión gastroesofágica como valor predictivo negativo es de 94,7 %. La ultrasonografía es un estudio no invasivo que se puede emplear para el diagnóstico de hernia de hiato diafragmático y reflujo gastroesofágico.

Por último, también se puede emplear la angiografía la hernia hiatal y la esofagitis en raras ocasiones causan hemorragia masiva del tracto digestivo, sin embargo, si esto ocurriese la angiografía es el método diagnóstico para localizar el sitio de hemorragia y posteriormente detenerlo. (10-13)

A medida que el estómago se hernia hacia el tórax, este va rotando. Más de dos tercios de las rotaciones gástricas se encuentran asociadas a hernias diafragmáticas. La rotación más común es la rotación anterior órgano-axial, donde el estómago rota a lo largo de su eje longitudinal, con movimiento hacia anterior y luego hacia cefálico de la curvatura mayor. El estómago también puede rotar en forma mesenterio-axial, es decir, en un eje perpendicular a su eje longitudinal, con movimiento hacia anterior y luego hacia la izquierda del antro. El término "vólvulo gástrico" se reserva para aquellos casos en que la rotación anormal determina estrangulación y obstrucción del órgano.<sup>(4)</sup> A pesar de esto, en la literatura este término es usado muchas veces inadecuadamente como sinónimo de "rotación gástrica". (13,14)

¿Cuál es la terapéutica de la hernia de hiato? La terapéutica médica en la HH es poco eficaz en esta clase de anomalía ya que implica un vasto cambios o alteraciones orgánicas funcionales. Este incluye una extensa gama de medicamentos como lo son los antagonistas de los receptores H2 o los inhibidores de la bomba de protones que mitigan o atenúan en mayor o menor grado los síntomas. Es por ello que un gran numero autores convergen que el tratamiento definitivo de la HH es quirúrgico y se basa en dos elementos esenciales: la restauración del hiato diafragmático y la funduplicatura gástrica con el objetivo de crear un manguito de presión antirreflujo. Sin embargo, las indicaciones para la resolución quirúrgica son: hernia hiatal encarcelada, dolor torácico asociado a hernia hiatal mixta, paciente con severa deficiencia de hierro secundaria a erosiones o ulceraciones en la hernia hiatal, y hernia paraesofágica. <sup>(15)</sup>

El abordaje quirúrgico se convierte en el tratamiento definitivo y este puede ser transabdominal o transtorácico ya sea en forma abierta o laparoscópica con un alivio de los síntomas en un 80 % al 100 % de los pacientes. Dentro de las técnicas quirúrgicas la cirugía abierta presenta una alta tasa de complicaciones y precisa un tiempo de recuperación prolongado mientras que la cirugía laparoscópica ha demostrado dentro de las ventajas en estos pacientes, se cuenta tiempo operatorio corto, seguridad, buen control de síntomas, menor estancia hospitalaria, bajas tasas de recurrencia y menores tasas de complicaciones.

Con respecto al tratamiento de los pacientes sintomáticos con hernia hiatal gigante con estómago intratorácico es quirúrgico. En caso de complicaciones, como vólvulo, obstrucción o perforación, la cirugía debe ser de urgencia. El abordaje quirúrgico puede ser a través del tórax o el abdomen. La cirugía laparoscópica puede ser usada tanto para hernias con rotación

gástrica órgano-axial como mesenterio-axial. En la cirugía de este tipo de hernias el primer paso es la reducción del estómago herniado seguido de la extirpación del saco herniario, la remoción de este saco herniario puede ser la parte más difícil del procedimiento quirúrgico, por lo que en ocasiones no se hace o se hace de manera incompleta. Pero es necesario resecarlo y liberar todas las adherencias circunferencialmente para evitar recurrencias de la hernia <sup>(14,15)</sup>.

El objetivo principal del mismo en casos sin compromiso pulmonar es evitar o minimizar la sintomatología digestiva, incluido el RGE, así como prevenir las consecuencias de la volvulación gástrica. La cirugía ha sido recomendada siempre en estos casos.

Ya que las complicaciones llegaban al 30 %, con altas tasas de morbilidad y mortalidad <sup>(15,16)</sup>.

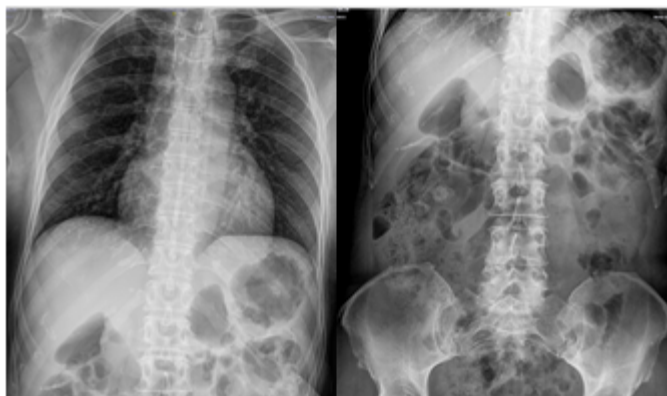La hernia de hiato tipo I de pequeño tamaño no asociada a reflujo gastroesofágico sintomático no requiere tratamiento ni debe ser considerada una enfermedad. Cuando es de mayor tamaño y se asocia a reflujo patológico sintomático, el tratamiento es el del reflujo. Por otra parte, la hernia de hiato tipo II o III ofrece un riesgo constante de producir complicaciones (disfagia, hemorragia, vólvulo, obstrucción) por lo que, una vez identificada, se debe de tratar de forma quirúrgica, aunque el paciente permanezca asintomático. Cuanto mayor es la edad del paciente, mayor es el riesgo de dichas complicaciones. Es recomendable la reparación de una hernia gigante tipo II o III. Las hernias de hiato gigante representan el 5 %-8 % de las hernias hiatales. No existe definición uniforme sobre la hernia hiatal gigante, algunos autores la definen como la herniación de más del 30 % del estómago, otros más del 50 %. Ciertamente, cualquier hernia con más de la mitad del estómago en el tórax debe ser considerado como hernia hiatal.

Finalmente, dentro de las complicaciones de las HH, en caso de hernias complicadas, con un vólvulo gástrico agudo, los síntomas incluyen dolor torácico o epigástrico de aparición súbita, náuseas y arcadas con incapacidad de vomitar y la imposibilidad de pasar una sonda nasogástrica (triada de Borchardt), también pueden presentar hematemesis. En caso de gangrena y perforación del estómago herniado, se pueden desarrollar complicaciones como mediastinitis o peritonitis <sup>(17)</sup>.

Presentamos el caso de las imágenes de una paciente que es diagnosticada de hernia de hiato paraesofágica tipo III (mixta) gigante (HHG), tras realización de estudio radiológico con contraste de bario, con herniación del estómago hacia el mediastino posterior, con el fin de discutir su abordaje diagnóstico y terapéutico. **Asimismo, la actualización de la literatura** para poder profundizar los conocimientos científicos de dicha patología debida a su baja frecuencia.

## CASO CLÍNICO

Paciente femenina, de 59 años de edad, con antecedentes de hipertensión arterial en tratamiento, quien consultó por presentar cuadro clínico de dolor precordial, periodos esporádicos de epigastralgia y reflujo gastroesofágico. Dicha sintomatología se exacerbó en los últimos meses por lo que acudió a un centro médico donde solicitó una radiografía estándar de tórax, en donde se evidenció presencia de nivel hidroaéreo en mediastino posterior superior a la hemidiafragma izquierda (figura. 6).

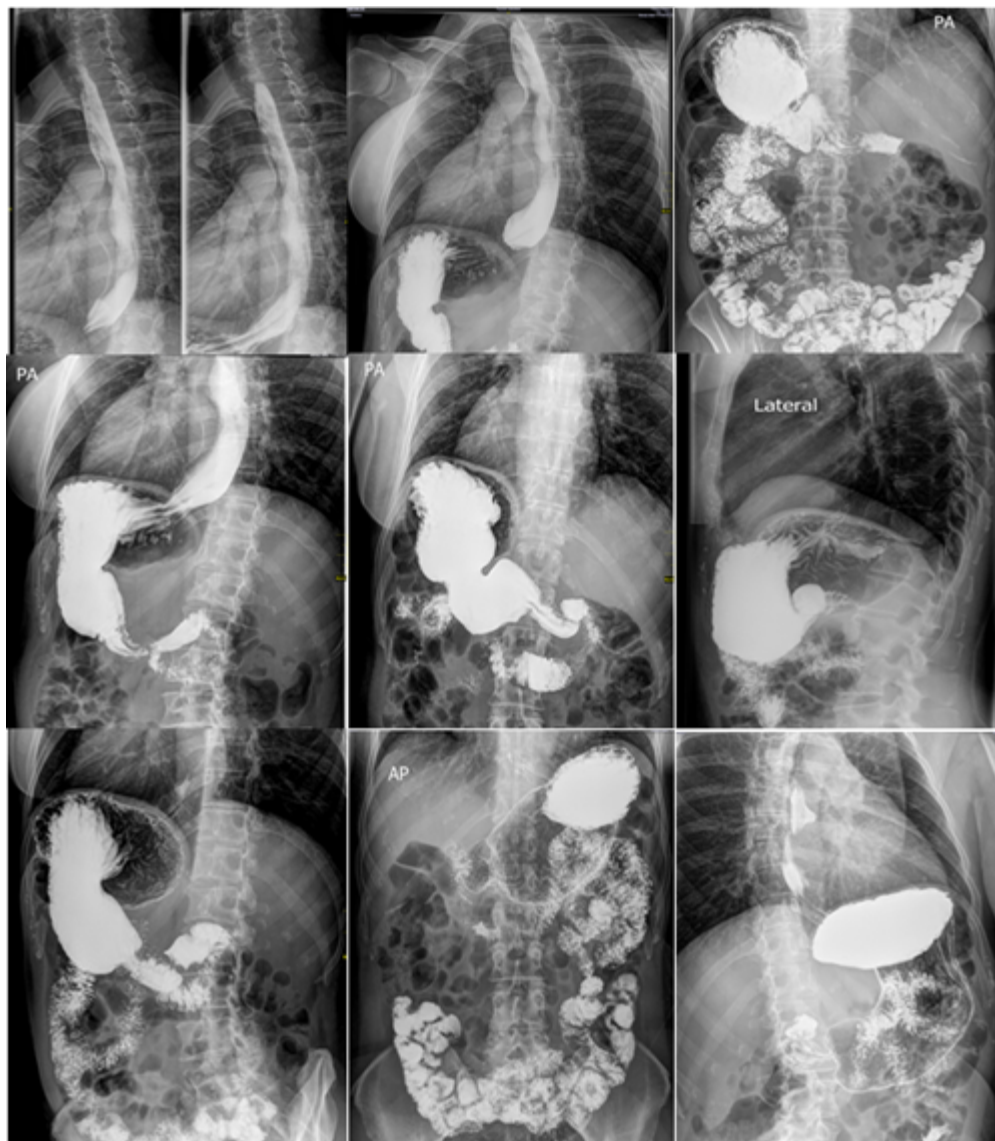

**Figura. 6. A:** radiografía de tórax anteroposterior (PA). Se objetiva contenido aéreo intestinal en el tórax, observando ocupación de base pulmonar izquierda por contenido gaseoso (nivel hidroaéreo mediastino posterior) que impresiona de estómago **B:** radiografía de abdomen. Fuente autor

Debido a esto la paciente fue derivada al servicio de cirugía, con el diagnóstico presuntivo de HH y para caracterizar la anatomía de la lesión, se realiza un estudio radiográfico contrastado baritado esófago-estómago-duodeno (transito digestivo ) donde se evidenció protrusión del estómago hacia el tórax a través del hiato esofágico con deslizamiento de la unión esofagogástrica en sentido cefálico, horizontalización del estómago en el mediastino, con el cuerpo gástrico y la curvatura mayor a nivel de la carina traqueal, y la unión esofagogástrica a nivel del fundus gástrico (inferior al cuerpo gástrico). reportándose HH mixta (**figura.7**).

En el cual se observa el estómago herniado hacia el tórax. No se evidencia contenido de retención alimentaria y el paso de contenido a través del píloro, el cual es intraabdominal, es expedito.

Con este diagnóstico, se propuso reparación quirúrgica de la gran hernia mixta ante el riesgo de posible volvulación. En resumen, los hallazgos radiológicos permitieron hacer el diagnóstico de HHG con estómago intratorácico. Esta hernia es del tipo III o mixta, pues presenta un componente por deslizamiento (ascenso de la unión esófago-gástrica), y un componente paraesofágico (ascenso del fondo y antro gástrico más hacia cefálico que la unión esofagogástrica).



**Figura 7.** Estudio baritado esófago-estómago-duodeno. **(A)** visión frontal donde se observa la protrusión del estómago en el tórax con deslizamiento de la unión esofagogástrica del estómago: la curvatura mayor del estómago se sitúa superior a la curvatura menor, constituyendo una rotación gástrica órgano-axial, la porción distal del antro gástrico (presenta pliegues longitudinales) se sitúa intraabdominal; **(B)**:lateral-oblicua del estómago: la unión esófago-gástrica se encuentra ascendida, situada en el tórax, no hay retención de contenido en esófago. Fuente: autor.

En resumen, los hallazgos radiológicos permitieron hacer el diagnóstico de HHG con estómago intratorácico. Esta hernia es del tipo III o mixta, pues presenta un componente por deslizamiento (ascenso de la unión esófago-gástrica), y un componente paraesofágico (ascenso del fondo y antro gástrico más hacia cefálico que la unión esófago-gástrica). El estómago posee una rotación órgano-axial, ubicándose la curvatura mayor superior a la curvatura menor. Actualmente se encuentra asintomática

Con estos diagnósticos se decide someter al paciente a cirugía y se realizó una hernioplastia hiatal y funduplicatura de Nissen con técnica abierta. Se constata al ingreso a cavidad, gran hernia hiatal mixta de 10 cm de diámetro, cuyo contenido fue fundus, cuerpo y antró gástrico



en situación intra torácica, procediendo a la reducción intrabdominal del mismo y del omento mayor), sección de vasos cortos y ligamento gastroesplénico hasta identificar el pilar izquierdo del diafragma, disección del omento menor a nivel de la parte flácida, hasta identificar el pilar derecho del diafragma, disección de la ventana retroesofágica y liberación del fundus deslizado hacia el tórax cierre de los pilares del diafragma con puntos de prolene 0, confección de mecanismo antirreflujo mediante funduplicatura 360° por técnica de Nissen con tutor orogástrico de Fr). Se realiza gastropexia. Paciente es dada de alta período relativamente corto a las 48 horas, con buena evolución en su 2 DPO, escala de GERD-HRQL de 3 después de la cirugía (previo de 21). Actualmente, después de seis meses de la intervención, la paciente se encuentra totalmente recuperada, sin sintomatología gastrointestinal ni respiratoria.

## DISCUSIÓN

El caso corresponde a una paciente con una hernia hiatal tipo III o mixta, como ya se manifestó en el desarrollo de la temática, este tipo de hernias son poco frecuentes, y corresponden junto al tipo II solo el 3 % de los casos. Por su baja frecuencia 2 %-5 %, el diagnóstico se dificulta, son generalmente asintomáticas, sin embargo, la paciente presentaba síntoma de dolor torácico, lo que nos sugiere un estadio avanzado

En cuanto a las hernias diafragmáticas no traumáticas existen tres tipos; La más común es la hernia hiatal, correspondiente a la herniación del estómago, y en algunos casos otras vísceras abdominales, hacia la cavidad torácica a través del hiato diafragmático esofágico. Igualmente, Con menor frecuencia se presentan dos tipos de hernias congénitas: la hernia de Bochdalek (defecto en sitio del canal pleuro-peritoneal embrionario, más común al lado izquierdo) y la hernia de Morgagni (defecto del septo transversal ántero-medial, de localización retroesternal paracardiaca, más común al lado derecho) <sup>(18)</sup>.

Las primeras descripciones de la hernia de hiato esofágico aparecieron en la literatura médica a principios del siglo XVII; sin embargo, probablemente el primer caso de hernia de los cardias del estómago a través del hiato esofágico fue el de *Andreu*, descubierto en la Universidad de Aberdeen en 1903 en la sala de disecciones.

La hernia de hiato consiste en la herniación con pasaje y progreso de estructuras viscerales del contenido abdominal a través del hiato diafragmático esofágico, es el tipo de la hernia diafragmática más común y una de las patologías más frecuentes del tracto digestivo superior con una prevalencia cinco casos por cada 1.000 habitantes, asimismo su incidencia se va incrementando con la edad, siendo máxima en mujeres entre los 40 a 70 años. Están descritas cuatro tipos de hernia de hiato. En cuanto a su epidemiología, más del 95 % de las hernias hiales primarias son hernias deslizantes de tipo I. deslizantes de tipo I. Los tipos II, III y IV se agrupan como hernias paraesofágicas. De estas, más del 90 % son de tipo III. El tipo II es el

menos frecuente. La etiopatogenia, las fisiopatologías de las hernias de hiato primarias y recurrentes no están del todo claras. Aunque las bases moleculares y celulares no se han descrito completamente, las diferencias entre pacientes con hernias de hiato apuntan a defectos congénitos o adquiridos. (19)

Se describen cuatro tipos: tipo I o hernia hiatal por deslizamiento, es la más frecuente (95 %). En ella, la unión gastroesofágica se desplaza hacia el tórax por debilidad de la membrana freno esofágica, pero el estómago permanece por debajo de la unión esofagogástrica. En el tipo II la unión gastroesofágica mantiene en la cavidad abdominal, pero el fundus gástrico se traslada y se dirige lateralmente al esófago ocasionando alargamiento de la membrana freno-esofágica.

Mientras que las hernias paraesofágicas, tipos II a IV, son las verdaderas hernias con un saco herniario y se caracterizan por representar la ascensión o elevación del fundus gástrico. La más frecuente es el tipo III o mixta, como la de la paciente del caso presentado, representa el 90 % de las hernias paraesofágicas, yes una hernia que es la suma del tipo I con el tipo II, es decir, que tanto el fondo gástrico como la unión esófago gástrica se encuentra en el tórax. Se asocia a laxitud y/o flacidez de los ligamentos gastroesplénicos y gastro cólicos que generalmente impiden la inmigración y/o el desplazamiento del estómago, pero en ciencia cierta en si no se comprende si esto es causa o consecuencia de la hernia.

Y finalmente las de tipo IV son la más rara, se caracteriza por un gran defecto en la membrana freno esofágica y la presencia de otros órganos abdominales distinto al estómago, que ascienden a la cavidad torácica como colon, intestino delgado, bazo, omento o páncreas, en el saco herniario (18-20).

Es por todo esto que la incidencia real de la hernia hiatal en la población general es muy difícil de determinar debido a la ausencia o carencia de síntomas en gran número de los casos en quienes después se demuestra esta anomalía. Cuando por alguna circunstancia se efectúan estudios radiográficos a causa de síntomas gastrointestinales, la incidencia de la hernia hiatal deslizante es siete veces mayor que la hernia paraesofágica, la adjudicación por edad de la hernia paraesofágica es representativamente diferente de las hernias del hiato por deslizamiento, la edad media de presentación es en la sexta década de la vida, las hernias paraesofágicas se presentan con mayor frecuencia en mujeres, con una proporción 4:1 (21).

Por lo general la hernia de hiato diafragmático esofágico contienen sólo la porción proximal del estómago, pero en ocasiones el estómago completo puede herniarse hacia la cavidad torácica, por lo tanto, en estos casos, el estómago toma una posición invertida, con respecto a la curvatura mayor superior a la curvatura menor. Paralelamente, el fondo y parte del cuerpo gástrico pueden reingresar, a través del hiato esofágico diafragmático, a su posición normal infra-diafragmático, dejando sólo a la porción distal del estómago dentro de la cavidad torácica. (22)

Se caracteriza por un gran defecto en la membrana freno esofágica. Pueden ser asintomáticas o presentarse con clínica inespecífica, por lo que su diagnóstico representa un verdadero desafío médico. La sintomatología que puede producir incluye dolor torácico o abdominal, disfagia, sensación de llenura posprandial, disnea por aumento de la presión intratorácicas, náuseas o vómitos, o anemia por lesión de la mucosa prolapsada. Si no se trata se pueden complicar con incarceration o perforación de estómago o intestino, reflujo gastroesofágico

grave, vólvulo, hemorragia digestiva por erosión de la mucosa del saco herniario o neumonía recurrente por broncoaspiración. (23)

La hernia de hiato tipo III presente en este caso clínico fue por sintomatología de dolor torácico, es una patología poco frecuente con una incidencia inferior al 1 %, como ya se había descrito. Ante la presunción diagnóstica de una hernia de hiato o el descubrimiento circunstancial de la misma en una radiografía simple de tórax, cuando se detectan o se aprecia el nivel hidroaéreo retro cardíaco, pero se recomienda la indicación y realización de estudio contrastado con bario esófago-estómago-duodeno y/o tomografía computarizada toracoabdominal para caracterizar mejor la lesión, este representa la pauta de oro en el diagnóstico de la hernia hiatal, dicho estudio se puede complementar con un estudio endoscópico digestivo alto y una biopsia gástrica para descartar patologías asociadas. Sin embargo, se debe hacer el diagnóstico diferencial con otras entidades patológicas como quiste mediastínico o acalasia. (24)

El manejo quirúrgico de la hernia hiatal sintomática tiene varias indicaciones en los pacientes con manifestaciones directas de la hernia hiatal, como: (a) Incarceración o encarcelada con disfagia, (b). Dolor torácico asociado a hernia hiatal gigante, (c) Severa deficiencia de hierro secundaria a las erosiones o ulceraciones en la mucosa gástrica, (d) Hernia paraesofágica. Cuando los casos de pacientes con hernias del hiato diafragmático paraesofágica, donde esta se tornan sintomáticas su tasa de requerimiento de reparación quirúrgica es del 1 % al año. Mientras que para las formas asintomáticas está indicada la observación, pero las formas sintomáticas y con manifestación de reflujo gastroesofágico se hace necesario su reparación quirúrgica y con una técnica antirreflujo.

El tratamiento de elección es quirúrgico, pero su indicación es un poco controvertida, es por ello que se recomiendan el tratamiento quirúrgico de forma electiva, aunque su diagnóstico sea incidental, ya que este tipo de hernias nunca regresan y tienden a aumentar de tamaño, por lo que la cirugía de urgencia en caso de algunas de las complicaciones antes mencionadas se asocia con peor pronóstico, aunque pueden recidivar tras la cirugía. (25)

La reparación precoz de la hernia de hiato paraesofágica tipo III o mixto gigante es lo más indicado para prevenir el riesgo relacionado con vólvulo gástrico e incarceration o perforación. En un estudio prospectivo de ocho años, es recomendada la reparación por vía laparoscópica y se recomienda reducción del saco, reparación del hiato, funduplicatura, coexisten diversas o diferentes alternativas quirúrgicas de funduplicatura total o parcial, que pueden ser ejecutadas tanto por vía transabdominal (funduplicatura de Nissen, Hill, Toupet) o transtorácica (funduplicatura de Nissen o Belsey - Mark IV) ya sea en modo de cirugía abierta o por técnica mínimamente invasiva, no obstante en común proceden con las mismas similitudes en cuanto a los fundamentos o principios quirúrgicos que son: (1) Disminución o reducción de la hernia hiatal, (2). Cierre del hiato diafragmático esofágico, (3) Restablecer la función del esfínter esofágico y crear un mecanismo de válvula antirreflujo inferior, (4) Reposicionar el esófago intraabdominal y (5) Gastropexia para prevenir recidiva. En los casos de acortamiento esofágico se debe realizar una gastroplastia de Collis para alargar el esófago y posteriormente la funduplicatura total o parcial, sin tensión sobre el esófago. (26-27)

Sin embargo, en el tratamiento quirúrgico se opta por la cirugía abierta esta conlleva un riesgo de



morbimortalidad y estancia hospitalarias mucho más elevadas que la cirugía realizada con la técnica de video laparoscopia. Es por el ello que la aparición y desarrollo de los procedimientos quirúrgicos antirreflujo por vía laparoscópica han evidenciado su predominio o ventajas por mostrar una mortalidad reducida 0 %-0,5 %, baja morbilidad (infección sitio quirúrgico, dolor postquirúrgico) 2 %-13 % y una estancia hospitalaria reducida de hasta tres días y con igual seguridad-efectividad que los procedimientos por técnica abierta, ofreciendo una mejor opción quirúrgica para aquellos pacientes con enfermedad grave o asociada a complicaciones. (28)

La estenosis esofágica como complicación postoperatoria, es una de las complicaciones comunes de la corrección quirúrgica del esófago, clínicamente esta se manifiesta como vómitos postprandiales de contenido alimenticio. En el esofagograma se puede apreciar que el bolo alimenticio queda estancado en el nivel pre-estenosado se secundaria a esta complicación. Esta complicación se trata con dilataciones esofágicas, en este caso fueron necesarias dos, procedimiento endoscópico en el cual se insuflan balones para provocar dilatación a nivel de la estenosis, necesitando en la mayoría de los casos más de un procedimiento para su corrección. Esta se presenta por un defecto en la cicatrización, creando más puentes de fibrina y disminuyendo así la luz esofágica. (29)

El caso reportado es característico de hernia hiatal gigante con estómago intratorácico. La evolución de la paciente fue satisfactoria, a pesar de no realizarse tratamiento quirúrgico, lo cual evidencia que no existía una complicación de la hernia, como un vólvulo o una perforación gástrica. Con respecto a los estudios de imágenes, con la radiografía de tórax se inicia la sospecha diagnóstica, al visualizar una imagen ovalada con nivel hidroaéreo intratorácica y el estudio baritado esófago-estómago-duodeno permiten caracterizar la anatomía de la hernia y de la rotación gástrica existente, además de descartar la presencia de otras estructuras abdominales herniadas hacia el tórax y la existencia de complicaciones como vólvulo, perforación u obstrucción gástrica. De esta manera, se llega al diagnóstico de hernia hiatal gigante con estómago intratorácico, correspondiente a una hernia tipo III o mixta, con rotación gástrica órgano-axial.

## CONCLUSIONES

Aunque la hernia hiatal es la anormalidad más frecuente del tracto digestivo alto, las de tipo paraesofágico son infrecuentes, son diagnosticadas como hallazgos incidentales por estudios de imagen dirigidos a otras patologías. La hernia de hiato diafragmático esofágico mixta es una patología poco frecuente cuya manifestación clínica por lo general suele ser extra abdominal y cuyo hallazgo imagenológico es incidental.

Por ser una patología de baja prevalencia. El tratamiento de esta patología es quirúrgico o conservador dependiendo de la clasificación de la hernia. La técnica de elección para su resolución es por técnica laparoscópica, es el estándar de oro con o sin colocación de malla

absorbible. Ya que reduce el riesgo de infección del sitio quirúrgico, mejor tolerancia al dolor posoperatorio, menor estancia hospitalaria y una reinserción laboral más temprana. Se recomienda la extracción completa del saco de la hernia. La realización de un mecanismo antirreflujo, que produce una respuesta de satisfacción en los pacientes de hasta el 95 %, asimismo, la gastropexia anterior se recomienda sobre todo para hernias muy voluminosas.

### **Consideraciones éticas y bioéticas**

La investigación se llevó a cabo atento a los reparos ético-morales, así como jurídico-legales e igualmente bajo el enfoque de las normativas vigentes (requisitos de las Good Clinical Practices - GCP-, disposiciones regulatorias y adhesión a principios éticos con origen en la Declaración de Helsinki).

### **Consentimiento**

Se obtuvo el consentimiento legítimamente declarado o informado por escrito de la paciente para la publicación del caso y las imágenes que lo acompañan.

## **REFERENCIAS**

1. Ponce J, Hinojosa J. Anatomofisiología del esófago. Gastroenterología y hepatología de Berenguer J. Ed. Doyma, 1995; 81-86.
2. Moreau S, Goullet de Rugy M, Babin E, Valdazo A, Delmas P. Anatomie et physiologie de l'oesophage. Encycl Méd Chir. París : Edititons Scientifiques et Médicales Elsevier SAS. Oto-rrhino-laryngologie, 20-800-A-10, 1999.
3. Díaz Rubio, Manuel. Trastornos Motores del Aparato Digestivo. Anatomía funcional del esófago. Editorial médica panamericana.
4. Puerto Sanabria], Carlos Roberto. Bardales], Any Michell. Tovar Sandra. Hernia paraesofágica mixta con mal rotación de estómago. Rev. Fac. Cienc. Méd. 2018 Enero – Junio. Disponible en: <https://pesquisa.bvsalud.org/portal/resource/pt/biblio-947017>
5. Siegal SR, Dolan JP, Hunter JG. Modern diagnosis and treatment of hiatal hernias. Langenbecks Arch Surg. 2017 Dec;402(8):1145-1151. Disponible en: doi:10.1007/s00423-017-1606-5..
6. Farina del Río Miguel, Rodríguez González Agustín, Melgarejo Sara. HERNIA HIATAL GIGANTE. REPORTE DE CASO. Rev Cir. Párrafo [Internet]. abril de 2018;42(1): 4143. Disponible en: [http://scielo.iics.una.py/scielo.php?script=sci\\_arttext&pid=S2307https://doi.org/10.18004/sopaci.2018.abril.41-43](http://scielo.iics.una.py/scielo.php?script=sci_arttext&pid=S2307https://doi.org/10.18004/sopaci.2018.abril.41-43).
7. Pérez Vaca José Julián, Viscarra León Jairo Fabrizzio, Ríos Orozco Cristina Gabriela. Hernia hiatal: un desafío diagnóstico y terapéutico. A propósito de un caso. Médicas UIS [Internet]. agosto de 2017;30(2): 83-88. Disponible en: <https://doi.org/10.18273/revmed.v30n2-2017009>.
8. De Grazia K José A., Godoy Z Marcelo, Cavallo B Ítalo, Cortés A Claudio. Hernia hiatal

- gigante con estómago intratorácico: Reporte de un caso y revisión de la literatura. Rev. chil. radiol. [Internet]. 2012; 18( 4 ): 179-183. Disponible en: <http://dx.doi.org/10.4067/S0717-93082012000400007>.
9. Braghetto IM, Korn OB, Burdiles P, Debandi A, Valladares H, Brunett L. Hernias hiales verdaderas: tratamiento quirúrgico por vía laparoscópica. Rev. Chilena de Cirugía. 2002;54(6):628-38. Disponible en: <https://pesquisa.bvsalud.org/portal/resource/pt/lil342191>
  10. Barberá-Pérez Paula M., Baquedano-Lobera Irene, Lalaguna-Mallada Paula, Estorch Jordi Sorribes-i, Faci-Alcalde Elena, Marquina-Martínez Diana. Hernia de hiato paraesofágica congénita con presentación insidiosa. Rev. argent. radiol. [Internet]. 2022 ; 86( 3 ): 211-213. Disponible en: <http://dx.doi.org/10.24875/rar.m22000019>.
  11. Madriz Meza W, Alvarado Rodríguez VH, Hernández JJ. Diagnóstico radiológico de hernia hiatal (Revisión bibliográfica y presentación de casos). Revista Médica de Costa Rica y Centroamérica [Internet] 2008. 65(583):103-8. Disponible en: <http://www.binasss.sa.cr/revistas/rmcc/583/art5.pdf>
  12. Kahrilas PJ, Kim HC, Pandolfino JE. Approaches to the diagnosis and grading of hiatal hernia. Best Pract Res Clin Gastroenterol. 2008;22(4):601-16. Disponible en: doi: 10.1016/j.bpg.2007.12.007.
  13. Tsuboi K, Hoshino M, Omura N, Yamamoto SR, Akimoto S, Masuda T, Sakashita Y, Fukushima N, Takeuchi H, Yano F, Eto K. The pathological conditions and surgical outcomes depending on the degree of hernia in the intra-thoracic stomach. Esophagus. 2023 Jul;20(3):573-580. Disponible en: doi: 10.1007/s10388-022-00979-6.
  14. Wilhelm A, Nocera F, Schneider R, Koechlin L, Daume DL, Fourie L, Steinemann D, von Flüe M, Peterli R, Angehrn FV, Bolli M. Robot-assisted vs. laparoscopic repair of complete upside-down stomach hiatal hernia (the RATHER-study): a prospective comparative single center study. Surg Endosc. 2022 Jan;36(1):480-488. Disponible en: doi: 10.1007/s00464-021-08307-2.
  15. Priego P, Perez de Oteyza J, Galindo J, Carda P, García-Moreno F, Rodríguez Velasco G, Lobo E. Long-term results and complications related to Crurasoft® mesh repair for paraesophageal hiatal hernias. Hernia. 2017 Apr;21(2):291-298. Disponible en: doi: 10.1007/s10029-016-1486-6.
  16. Dallemagne B, Quero G, Lapergola A, Guerriero L, Fiorillo C, Perretta S. Treatment of giant paraesophageal hernia: pro laparoscopic approach. Hernia. 2018 Dec;22(6):909-19. Disponible en: doi: 10.1007/s10029-017-1706-8.
  17. Zaman JA, Lidor AO. The Optimal Approach to Symptomatic Paraesophageal Hernia Repair: Important Technical Considerations. Curr Gastroenterol Rep. 2016 Oct;18(10):53. Disponible en: doi: 10.1007/s11894-016-0529-6.
  18. Antonoff MB, D'Cunha J, Andrade RS, Maddaus MA. Giant paraesophageal hernia repair: technical pearls. J Thorac Cardiovasc Surg. 2012 Sep;144(3):S67-70. Disponible en: doi: 10.1016/j.jtcvs.2012.03.065.
  19. Castaño-Milla Carlos, Fuente-Fernández Enrique de la, García-Buey Luisa. Gran hernia hiatal paraesofágica tipo III asintomática. Rev. esp. enferm. dig. [Internet]. 2011 Mayo; 103( 5 ): 267-268. Disponible en: <https://dx.doi.org/10.4321/S1130-01082011000500008>.
  20. Díaz Alcázar MM, Martín-Lagos Maldonado A, Ruiz-Escolano E. Hernia de hiato con asas de colon en saco herniario. RAPD en línea. 2019;42(2):80-82. Disponible en: <https://>

21. Crygilewski A, Kuta M, Pasternak A, Opach Z, Walocha J, Richter P. Hiatal hernia with upside-down stomach. Management of acute incarceration: case presentation and review of literature. *Folia Med Cracov.* 2016;56(3):61-66. Disponible en: <https://pubmed.ncbi.nlm.nih.gov/28275272/>
22. Marano S, Zullino A, Mattacchione S, Mingarelli V, Luongo B, Tosato F. An unexpected case of giant hiatal hernia and review of literature. GHH: case report and literature review. *Ann Ital Chir.* 2013 Apr 19;84(ePub):S2239253X13020756.23. Mitiek MO, Andrade RS. Giant hiatal hernia. *Ann Thorac Surg.* 2010; 89(6): S2168-21734. Disponible en: <https://pubmed.ncbi.nlm.nih.gov/23587801/>
23. Pagán Pomar A, Palma Zamora E, Ochogavia Segui A, Llabres Rosello M. Laparoscopic surgery into mixed hiatal hernia. Results pre-operative and post-operative. *Rev Esp Enferm Dig.* 2009 Sep;101(9):623-30. English, Spanish. Disponible en:doi: 10.4321/s1130-01082009000900005..
24. Satoskar S, Kashyap S, Chang A, Ziehm J, Benavides F, Obisesan A, Livert D, Rohondia S, Kashyap M, Singhal V. Functional outcomes of hybrid hiatal hernia repair. *J Robot Surg.* 2023 Feb;17(1):197-203. Disponible en:doi: 10.1007/s11701-022-01424-7.
25. Janu P, Shughoury AB, Venkat K, Hurwich D, Galouzis T, Siatras J, Streeter D, Korman K, Mavrelis G, Mavrelis P. Laparoscopic Hiatal Hernia Repair Followed by Transoral Incisionless Fundoplication With EsophyX Device (HH + TIF): Efficacy and Safety in Two Community Hospitals. *Surg Innov.* 2019 Dec;26(6):675-686. Disponible en:doi: 10.1177/1553350619869449.
26. Mantilla-Cadena, Esteban Nicolás. Montenegro-García, Erika Deyanira. Morales-Silva, Brenda Lorena. Navarrete-Acuña, Shirley Patricia. Diagnóstico y tratamiento de las Hernias Hiato, artículo de revisión. *Dom. Cien,* 2022Abril-Junio; 8(2): 370-386. Disponible en: <https://dominiodelasciencias.com/ojs/index.php/es/index>
27. Campos, V. A. P., Palacio, D. S., Glina, F. P. A., Tustumi, F., Bernardo, W. M., & Sousa, A. v. (2020). Laparoscopic treatment of giant hiatal hernia with or without mesh reinforcement: A systematic review and meta-analysis. In *International Journal of Surgery* Vol. 77: 97- 104. Disponible en:<https://doi.org/10.1016/j.ijsu.2020.02.036>
28. Daniel L Chan, S. K.-H. (2020). Accuracy of hiatal hernia diagnosis in bariatric patients:Preoperative endoscopy versus intraoperative reference. *Journal of gastroenterology and hepatology*, 2.
29. Zheng Z, Liu X, Xin C, Zhang W, Gao Y, Zeng N, Li M, Cai J, Meng F, Liu D, Zhang J, Yin J, Zhang J, Zhang Z. A new technique for treating hiatal hernia with gastroesophageal reflux disease: the laparoscopic total left-side surgical approach. *BMC Surg.* 2021 Oct 9;21(1):361. . Disponible en:doi: 10.1186/s12893-021-01356-3.