



Cirugías abiertas de vesícula y vías biliares, una alternativa en tiempo de crisis

Juan Carlos Valls Puig ¹ .

Eduardo Urra ² .

Aníbal Blanco ³ .

Benjamín Martínez ⁴ .

Eliana Correa ⁵ .

¹Especialista de Cirugía General y Cirugía Oncológica Hospital Pérez de León 2 Profesor Agregado y Jefe de la Cátedra Servicio de Otorrinolaringología. Escuela Luís Razetti. Universidad Central de Venezuela

²Jefe del Servicio de Cirugía General, Hospital Pérez de León 2

³Especialista en Cirugía General, Hospital Pérez de León 2

⁴Especialista en Cirugía General, Hospital Pérez de León 2

⁵Especialista en Cirugía General, Hospital Pérez de León 2

Correspondencia: Instituto de Medicina Tropical - Facultad de Medicina - Universidad Central de Venezuela.

Consignado el 04 de Marzo del 2019 a la Revista Vitae Academia Biomédica Digital.

RESUMEN

Se realizó un estudio descriptivo y cuantitativo de 24 pacientes con litiasis biliar sometidos a intervención operatoria abierta. Diecisiete intervenidos por turno de emergencia y el resto por electivo. Los diagnósticos preoperatorios fueron cólico biliar 41,7%, empiema vesicular 33,3%, colecistitis aguda 12,5% y el mismo porcentaje de colangitis. La colecistectomía abierta fue la cirugía más común con 16 intervenciones seguido de seis subtotaes y dos colecistostomías.

Se ejecutaron exploraciones abiertas de la vía biliar, extracción de cálculos y colocación de tubo de Kherr en aquellos con litiasis coledóciana o colangitis. Un cuarto de la serie presentó morbilidad transoperatoria y postoperatoria. No hubo lesión de la vía biliar común. La técnica abierta representa una opción eficaz en aquellas instituciones que presentan dificultades para realizar cirugías laparoscópicas o procedimientos endoscópicos.

PALABRAS CLAVE: litiasis, vesícula biliar, colecistectomí

OPEN SURGERY OF THE GALLBLADER AND COMMON BILE, ONE OPTION IN CRISIS TIME

SUMMARY

To evaluate twenty four patients with diagnosis of lithiasis biliary planed to surgical open procedures. Distributed in seventeen for emergency and seven for elective. The preoperative diagnosis were biliary colic 41,7%, gallbladder empyema 33,3%, acute cholecystitis 12,5% and the same percentage for cholangitis. The open cholecystectomy was the more common surgery, six subtotals and two cholecystostomy. Patients whit cholangitis and common bile duct stones require open laparotomy stone removal and biliary drainage with T-tube of Kherr. Open surgery remains useful for the treatment of lithiasis biliary in the absence of laparoscopy or endoscopy

KEY WORDS: lithiasis, gallblader, Cholecystectomy

CIRUGÍAS ABIERTAS DE VESÍCULA Y VÍAS BILIARES, UNA ALTERNATIVA EN TIEMPO DE CRISIS

INTRODUCCIÓN

La litiasis biliar representa una afección quirúrgica de la labor diaria del cirujano. En Venezuela exhiben una alta incidencia, particularmente en el Distrito Capital. El elevado número de hospitalizaciones y procedimientos operatorios asociados a la patología, la convierten en la enfermedad digestiva de mayor costo anual ⁽¹⁾.

Cerca del 70% de los pacientes con litiasis biliar son asintomáticos. El riesgo de desarrollar síntomas o complicaciones es aproximadamente un 1,4% por año. Las complicaciones más frecuentes son cólicos biliares, colecistitis aguda, litiasis de la vía biliar y pancreatitis litiasica. Como menos comunes se identifican el empiema vesicular, la colangitis y la perforación vesicular con peritonitis biliar, entre otras ⁽²⁾.

El tratamiento definitivo para las litiasis biliares es la colecistectomía sea laparoscopica o abierta. La recurrencia de los síntomas, complicaciones, readmisiones e inclusive la muerte puede ocurrir si el procedimiento quirúrgico mencionado no es efectuado a tiempo ⁽³⁾. Los procedimientos laparoscópicos han sustituido a las técnicas abiertas en las últimas tres décadas, sin embargo, son dependientes de la disponibilidad y reposición de tecnología apropiada ⁽⁴⁾. Las cirugías abiertas o convencionales continúan representando una opción favorable a utilizar, como parte de la enseñanza o ante la ausencia de tecnología de avanzada ⁽¹⁾.

La grave crisis sanitaria en Venezuela durante la mitad de la segunda década del nuevo milenio ha determinado una reducción en la disponibilidad y reposición de tecnología. El propósito del presente estudio es evaluar la eficacia de las cirugías abiertas como alternativa en el tratamiento de las litiasis biliares durante el periodo de tiempo comentado.

PACIENTES Y MÉTODOS

Se realizó un estudio descriptivo y cuantitativo de 24 pacientes con diagnóstico preoperatorio de litiasis biliar sometidos a intervención operatoria abierta entre los años 2014 hasta el 2020, principalmente en el servicio de cirugía del Hospital Pérez de León 2 y en otros centros capitalinos.

Se analizaron según el sexo, edad, procedimientos efectuados, hallazgos intraoperatorios y morbilidad constatada. Las distintas frecuencias fueron expresadas en número, porcentaje y promedio.

RESULTADOS

El género femenino estuvo representado por el 58,3%. El promedio de edad se ubicó en 45 años. Todos los pacientes presentaban litiasis vesicular. Diecisiete enfermos (62,5%) fueron intervenidos por turno de emergencia y siete (37,5%) por electivo. Un sexto de la serie correspondieron a conversiones por intentos de cirugía laparoscópica. Las causas para la conversión fueron razones técnicas o dificultades en la disección de las estructuras anatómicas.

Los diagnósticos preoperatorios en orden de frecuencia fueron cólico biliar 41,7%, empiemas vesiculares 33,3%, colecistitis agudas 12,5% y el mismo porcentaje de colangitis. Un paciente con colecistitis aguda poseía litiasis coledóciana identificada por imagen de defecto a la colangiopancreatografía retrograda endoscópica.

La colecistectomía abierta fue la intervención operatoria más común con 16 procedimientos seguido de seis subtotales por dificultades para la disección del triángulo de Calot asociado a síndrome de Mirizzi (Figuras 1a y b). En todas las cirugías electivas se ejecutaron colecistectomías abiertas por episodios de cólico biliar, de las cuales cuatro fueron por conversión de intento laparoscópico.

Se realizaron dos colecistostomías, un paciente con un empiema vesicular en estado de sepsis severa, que seguidamente ingresó a la unidad de cuidado intensivo y otro con colangitis severa.

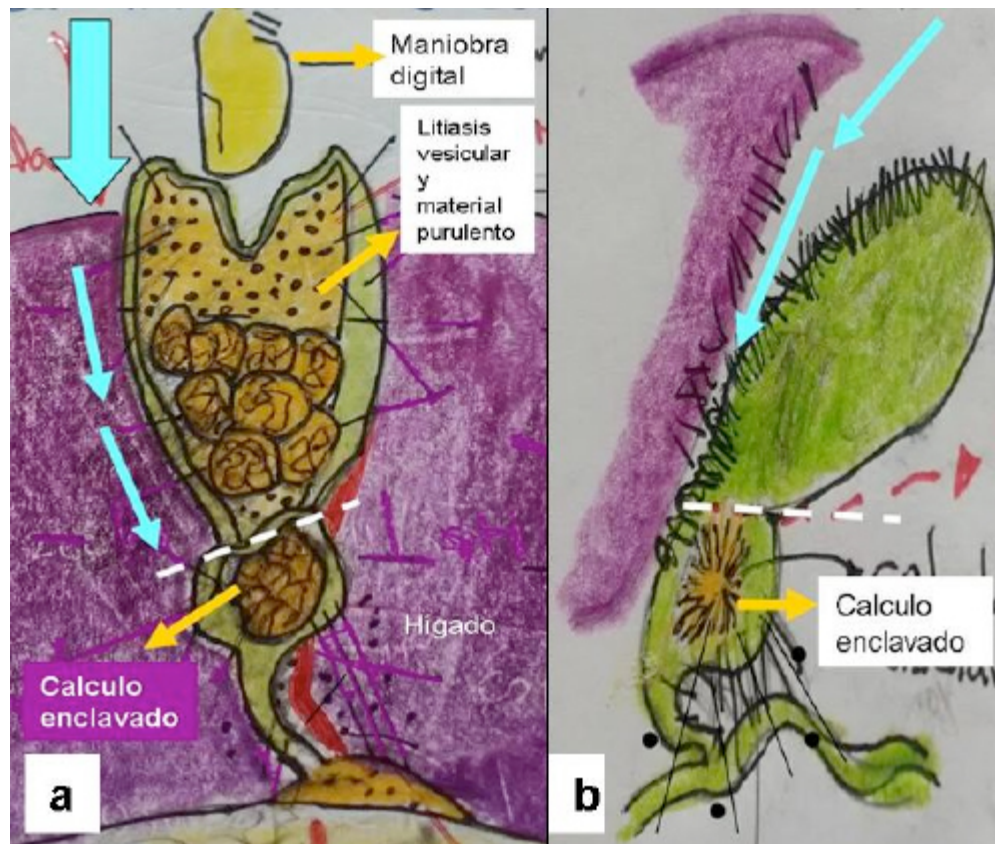


Figura 1a y b. Colecistectomía subtotal. Se practicó según el método de fondo a cuello. La vesícula se separó comenzando por el fondo, proporcionando una adecuada exposición del triángulo de Calot. La línea blanca entrecortada representa el sitio de sección ⁽¹³⁾.

En los enfermos con colangitis y litiasis coledociana se ejecutaron exploraciones de la vía biliar, extracción de cálculos y colocación de tubo de Kherr. Dos se acompañaron de colangiografía intraoperatoria posterior a la exploración para confirmar la remoción total de cálculos (Figura 2a).

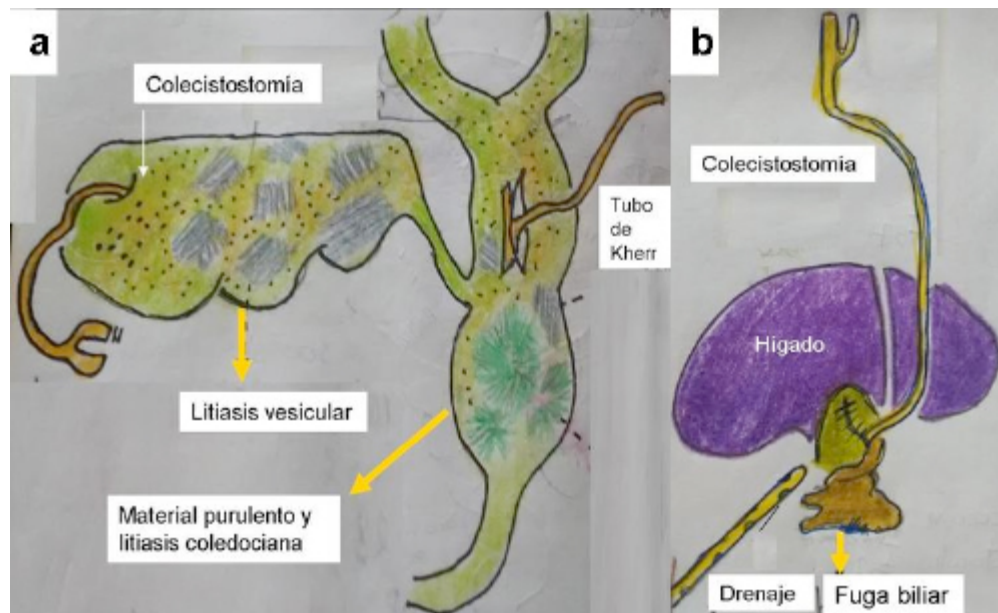


Figura 2. Procedimientos de drenaje vesicular o de la vía biliar. a) Paciente con colangitis severa sometido a procedimientos de extracción de cálculos y drenaje. Se emplazó tubo de colecistostomía por deterioro fisiológico. b) Postoperatorio mediato de enfermo con fuga biliar de colecistectomía parcial. En reintervención se confeccionó colecistostomía y se colocó drenaje transparietal cercano al lecho vesicular. Posteriormente se ejecutó esfinterotomía endoscópica.

Se constató morbilidad transoperatoria y postoperatoria en un cuarto de la serie asociada a la dificultad para lograr la hemostasia del lecho hepático, infección de la herida, fuga biliar en el lecho hepático y la dehiscencia de la rafia de una colecistectomía parcial; en los dos últimos se ejecutaron esfinterotomías endoscópicas como parte de la resolución de la complicación (Figura 2b).

DISCUSIÓN

La primera colecistectomía realizada en nuestro país fue descrita por Salvador Córdova, en la segunda década del siglo pasado (5) . Posteriormente la ejecutarían Luís Razetti y David Lobo en el Hospital Vargas de Caracas. El grupo de cirujanos compuesto por los doctores Luís Arturo Ayala, Eduardo Souchon, Rafael Belloso y Leonardo Henríquez, fueron los pioneros en la técnica laparoscópica, en el Hospital de Clínicas Caracas, en junio de 1989 (6).

El sexo femenino y la quinta década de edad predominan en la patología biliar litiasica según la literatura consultada (1,2,7,8). En la presente casuística, el género y el grupo etario se correlacionan con lo descrito.

La mitad de los pacientes no sometidos a colecistectomía después de un episodio inicial de

cólico biliar persistente, colecistitis aguda, litiasis de la vía biliar o pancreatitis, pueden presentar recurrencias o complicaciones asociadas como empiema vesicular, perforación vesicular, colangitis e ictericia obstructiva. Las readmisiones ocasionan aumentos en los costos hospitalarios. El procedimiento quirúrgico a tiempo reduce los reingresos de emergencia y las complicaciones asociadas hasta en un 4%. Determina cirugías menos dificultosas, reduce el tiempo operatorio, disminuye las morbilidades postoperatorias y la mortalidad ^(2,9,10).

La colecistectomía abierta se realiza todavía hasta en el 25 % de los turnos electivos y en 30% en situación de emergencia ^(3,7). La técnica abierta puede ser una alternativa eficaz para el manejo de la litiasis vesicular sintomática, evitar sus complicaciones y una opción donde las instituciones no cuentan con la infraestructura necesaria para realizar cirugías laparoscópicas. Según Estepa & col. el procedimiento abierto fue realizado en 147 pacientes electivos con diagnóstico de litiasis vesicular, de manera segura y con evolución favorable ⁽¹⁾. Sigue siendo parte del repertorio de los cirujanos y la decisión de su ejecución dependerá de la disponibilidad de recursos y del criterio del cirujano ^(8,11).

Los procesos inflamatorios como la colecistitis aguda dificultan la ejecución de las colecistectomías. Algunos autores recomiendan antibióticoterapia y posponer el procedimiento, indicando como beneficios la disminución en el dolor y tiempo de hospitalización. Otros indican no existir diferencia en cuanto a infecciones postoperatorias o lesiones de la vía biliar y menor tiempo de hospitalización al realizarlas antes de los siete días de presentación o después de las seis semanas ⁽⁹⁾. Los enfermos con colecistitis aguda deben ser sometidos a intervención quirúrgica de manera temprana al inicio de la patología. El porcentaje de mortalidad y morbilidad de la colecistitis aguda se ubican entre 0 a 10% y 7% a 26%, respectivamente. En aquellos pobres candidatos para cirugía debe sopesarse el riesgo operatorio con los problemas recurrentes litiasicos ⁽²⁾. La necesidad de cirugía a tiempo determinó la ejecución de las colecistectomías abiertas en los turnos electivos y de emergencia en la actual serie.

El empiema vesicular es una complicación poco frecuente de las colecistitis, con una incidencia del 2,4%. La vesícula se encuentra típicamente obstruida por cálculos y en la gran mayoría de los casos se cultivan microorganismos como los anaerobios ⁽¹²⁾. La perforación vesicular ocurre en el 5% a 10% de las colecistitis agudas ⁽¹⁾.

La colecistectomía subtotal y la colecistostomía representan alternativas útiles, cuando la remoción total de la vesícula es técnicamente muy difícil, como en el empiema vesicular, o cuando la condición del paciente es tal que la intervención debe hacerse de la manera más simple y rápida. En la primera se abre la vesícula en el fondo, se evacua el contenido y se ejecuta una escisión vesicular subtotal. En la segunda se coloca una jareta en el fondo y se practica una incisión. Se aspira el contenido, se remueven los cálculos y se emplaza una sonda de Foley como drenaje; en otro tiempo se completa la colecistectomía ⁽¹³⁾. El elevado número de empiemas vesiculares del estudio se asoció al retardo en la consulta por parte del paciente por cuestiones económicas y de traslado. Ambos procedimientos descritos fueron de gran valor en la resolución quirúrgica de este tipo de patología.

Durante el Congreso de la Sociedad Alemana de Cirugía en 1913, Hans Kher estableció las indicaciones principales de drenaje de la vía biliar principal. Su nombre es conocido por el tubo de drenaje en forma de "T" usado para tal fin. A principios de la década de los años treinta en el Tercer Congreso Argentino de Cirugía, Pablo Mirizzi presentó la colangiografía intraoperatoria mediante la inyección de lipiodol en el árbol biliar. Se le recuerda por el síndrome que lleva su nombre. En Venezuela, la primera colangiografía la ejecutó Ricardo Baquero González en el Centro Medico de Caracas en 1948 ⁽⁶⁾.

Aproximadamente el 10% de los pacientes sometidos a colecistectomía poseen litiasis de la vía biliar común. Las alternativas para su remoción incluyen la exploración intraoperatoria o la colangiografía retrograda endoscópica, antes o después de la cirugía. Ambas opciones son seguras e igual de eficaces, dependiendo la elección de la accesibilidad al procedimiento y de la experiencia del cirujano o endoscopista ⁽¹⁴⁾. Una vez removidos, la colecistectomía es recomendada tan pronto sea posible para evitar nuevos episodios. La colangiografía retrograda endoscópica con esfinterotomía sin colecistectomía no es el tratamiento definitivo, se asocia con nuevas readmisiones por complicaciones como la colecistitis aguda (10) . La colangiografía intraoperatoria representa una opción como estudio de evaluación de la vía biliar posterior a la remoción de los cálculos ⁽²⁾.

La colangitis aguda es una emergencia quirúrgica y requiere pronta descompresión biliar ⁽³⁾. Todos los pacientes con colangitis aguda requieren drenaje y limpieza de la vía biliar como tratamiento definitivo. La colangiografía retrograda endoscópica representa el estándar de oro para el diagnóstico y tratamiento. Posterior a la resucitación con líquidos e inicio de la antibióticoterapia, está indicado el procedimiento. Si la alternativa endoscópica no es posible, la intervención operatoria está indicada, mediante exploración quirúrgica con descompresión y remoción de los cálculos ⁽¹⁵⁾. Si el paciente esta inestable se emplaza un tubo de drenaje en T de manera temporal que permita estabilizar las condiciones fisiológicas y en otro tiempo realizar un nuevo intento ⁽²⁾. Todos los conceptos mencionados relativos a patología de la vía biliar común se tomaron en cuenta para la resolución de los pacientes de la casuística.

Las infecciones de la herida quirúrgica, las hemorragias transoperatorias, la filtración de bilis del fondo vesicular y el daño del conducto biliar mayor, se encuentran entre las principales complicaciones de la colecistectomía ⁽¹³⁾.

En una extensa revisión de la literatura fue reportada una mortalidad perioperatoria después de la colecistectomía entre 0 a 0,3%. Las complicaciones incluyen lesión de la vía biliar (0,1-0,3%) fuga biliar (0-0,1%), peritonitis (0,2%), sangramiento (0,1-0,5%), absceso intraabdominal (0,1%) e infección de la herida ⁽³⁾. No existe diferencia en ambos procedimientos en cuanto al porcentaje de lesiones de la vía biliar, fugas de bilis u otras complicaciones operatorias ^(3,11,16-18). El porcentaje de morbilidad tranoperatoria y postoperatoria mediata de la serie se asoció al elevado numero de empiemas vesiculares, sin embargo representaron complicaciones que pudieron resolverse sin secuelas graves. No hubo lesión de la vía biliar, ni mortalidad.

La actual pandemia de la COVID 19 determina algunos aspectos a tomar en cuenta para el

tipo de abordaje quirúrgico en el manejo de este tipo de pacientes y las precauciones a considerar para la protección del personal sanitario ⁽¹⁹⁾.

CONCLUSIÓN

La técnica abierta puede ser una alternativa eficaz para el manejo de la litiasis vesicular sintomática, evitar sus complicaciones y una opción en aquellas instituciones que presentan dificultades para realizar cirugías laparoscópicas. Si los procedimientos endoscópicos no son posibles en los casos de patología de la vía biliar común, la intervención operatoria abierta está indicada, mediante exploración con descompresión y remoción de los cálculos. La actual pandemia de la COVID 19 determina algunos aspectos a tomar en cuenta para el tipo de abordaje quirúrgico en el manejo de este tipo de pacientes.

Agradecimientos: a la Lic. Mary Cruz Lema de Valls y al personal de la biblioteca del Centro Médico de Caracas por su colaboración en la realización del estudio.

REFERENCIAS BIBLIOGRÁFICAS

1. Estepa J, Santana T, Estepa JC. Colectistectomía convencional abierta en el tratamiento quirúrgico de la litiasis vesicular. Medisurvol.13no.1.
2. Duncan C, Riall T. Evidence based current surgical practice: calculous gallbladder disease. J Gastrointest Surg. 2012; 16: 2011-2025.
3. Gurusamy KS, Davidson BR. Surgical treatment of gallstones. Gastroenterol Clin North Am. 2010; 39: 229-244.
4. Patiño J. Cirugía de invasión mínima: una nueva teoría quirúrgica. En: Cirugía laparoscópica y toracoscópica. Mc Graw Hill interamericana editores; México. 1997: p1-7.
5. Benitez G, Paris A, Benitez C, Saade R. Cirugía biliar en Venezuela: La primera colecistectomía. Parte 1. Rev Fac Med. 2003; 26 (1).
6. Jiménez A, Escalona R. Historia de la cirugía biliar. Rev Soc Ven Hist Med. 2014; 63 (2).
7. Arroyo González C, Martínez Ordaz JL, Blanco Benavides R. Morbilidad y mortalidad operatoria posterior a colecistectomía abierta en pacientes con y sin sobrepeso. Cirugía y Cirujanos. 2008;76(5):391-394.
8. Ibañez L, Escalona A, Devaud N, Montero P, Ramírez E, Pimentel F, et al. Colecistectomía laparoscópica: Experiencia de 10 años en la Pontificia Universidad Católica de Chile. Rev Chil Cir [revista en Internet]. 2007 [citado 23 Feb 2014];59(1): [aprox. 11 p]. Disponible en: http://www.scielo.cl/scielo.php?script=sci_arttext&pid=S0718-40262007000100004
9. Gurusamy K, Samson j. Early versus delayed laparoscopic cholecystectomy for acute colecistitis. Cochrane Database Syst Rev. 2006; 18(4): CD005440.
10. Riall TS, Zhang D, Townsend CM. Failure to perform cholecystectomy for acute cholecystitis in elderly patients. J Am Coll Surg. 2010; 210: 668-77.
11. Velázquez Mendoza JD, Villagrán Murillo FJ, González Ojeda A. Colecistectomía por minilaparotomía versus laparoscópica. Resultados de un ensayo clínico controlado. Cir Cir. 2012;80(2):115-21

12. Cuschieri A. Colecistitis aguda. En: Blumgart L. Cirugía del hígado y vías biliares. Editorial Médica Panamericana; Buenos Aires: 1990. p. 626-635.
13. Ham J. Colecistectomía. En: Blumgart L. Cirugía del hígado y vías biliares. Editorial Médica Panamericana; Buenos Aires: 1990. p. 655-665.
14. Martin D, Vernon D, Toouli J. Surgical versus endoscopic treatment of bile duct stones. Cochrane Database Syst Rev. 2006: CD003327.
15. Agarwal N, Sharma BC, Sarin SK. Endoscopic management of acute cholangitis in elderly patients. World J Gastroenterol. 2006; 12: 6551-5.
16. Steiner CA, Bass E, Talmini M, Steingerg E. Surgical rates and operative mortality for open and laparoscopic cholecystectomy in Maryland. N Eng J Med. 1994; 330: 403-408.
17. Keus F, de Jong J, Gooszen H, Van Laarhoven C. Laparoscopic versus open cholecystectomy for patients with symptomatic cholelithiasis. Cochrane Database Syst Rev. 2006: CD006231.
18. Zacks S, Sandler R, Rutledge R, Brown R. A population based cohort study comparing laparoscopic cholecystectomy and open cholecystectomy. Am J Gastroenterol. 2002; 97 (2): 334-340.
19. Balibrea J, Badia J, Perez I. Manejo quirúrgico de pacientes con infección por COVID-19. Cirugía Española. 2020; 98 (5): 251-259.