



Infección ungueal por *Aspergillus melleus*, un patógeno emergente en humanos

Noris Salcedo Inoa ¹ .

Sandra Cabrera ² .

Jatnna Figueroa Hungría ³ .

Raysa Figueroa ⁴ .

¹Mycolab ncsalcedo@gmail.com

²Dermatóloga

³Departamento de Infectología

⁴Medico rotante con fines programa de residencia en CEDIMAT

Correspondencia: Instituto de Medicina Tropical - Facultad de Medicina - Universidad Central de Venezuela.

Consignado el 07 de Febrero del 2017 a la Revista Vitae Academia Biomédica Digital.

RESUMEN

En las últimas décadas los hongos no dermatofitos que producen lesiones ungueales han ido cobrando cada vez más importancia. En recientes estudios hemos observado que además de *Neoscytalidium dimidiatum* y *Fusarium* spp. los *Aspergillus* se aíslan cada vez con más frecuencia en infecciones de las uñas. Presentamos el caso de una paciente de 47 años con infección en uña del pie con afectación de la lámina ungueal, de varios años de evolución, con recurrencia a fallo terapéutico a varios antifúngicos. Se identificó en exámenes repetidos por sus características macro y micro-morfología a *Aspergillus melleus*, un hongo aislado en los suelos de las regiones tropicales, subtropicales o templadas cálidas. Conclusión: es la segunda

vez que se reporta *Aspergillus melleus* como patógeno en humanos.

PALABRAS CLAVE: Onicomycosis, *Aspergillus melleus*

SUMMARY

In recent decades non-dermatophyte fungi that cause nail lesions have become increasingly important. In recent studies we have observed that in addition to *Neoscytalidium dimidiatum* and *Fusarium* spp. *Aspergillus* are isolated more and more frequently in onychomycosis. In this paper we present the case of a patient of 47 years with higher infection nail right toe nail plate with involvement in several years of evolution with recurrence several antifungals therapeutic failure. It is identified on repeated examinations by their macro and micro-morphology characteristics *Aspergillus melleus*, a fungus isolated in soils of tropical, subtropical and warm temperate regions. In conclusion it is the second time that this fungus is reported as a pathogen in humans.

KEY WORDS: onychomycosis, *Aspergillus melleus*

INFECCIÓN UNGUEAL POR *ASPERGILLUS MELLEUS*, UN PATÓGENO EMERGENTE EN HUMANOS

INTRODUCCIÓN

Las onicomycosis son infecciones de las uñas producidas por tres tipos de hongos: dermatofitos, levaduras y mohos no dermatofitos. Se necesita el diagnóstico microbiológico para su tratamiento, ya que este varía en función del agente etiológico y el tipo de lesión ungueal ⁽¹⁾

La onicomycosis causada por mohos no dermatofitos es infrecuente y, para evitar confusiones con contaminantes ocasionales, el diagnóstico siempre debe confirmarse con dos o más cultivos positivos. Las lesiones tienen un aspecto indistinguible de las producidas por dermatofitos^(1,2)

Entre los muchos hongos filamentosos no dermatofitos dematiáceos productores de onicomycosis en uñas de manos y pies está el *Scytalidium dimidiatum*, el cual se encuentra en lugares tropicales y subtropicales ⁽²⁾, produciendo lesiones hiperqueratósicas e hiperpigmentación⁽³⁾. Siendo *Neoscytalidium dimidiatum* más frecuente que *Scytalidium hialinum* ⁽³⁾

Otras especies descritas con frecuencia, y dependiendo de la zona geográfica, son: *Aspergillus* sp y *Fusarium* sp.⁽⁴⁾ mientras que, Escobar y Carmona- Fonseca⁽⁵⁾, reportaron que los géneros hallados fueron *Fusarium* en 50% de los casos, *Neoscytalidium dimidiatum* 31%, *Aspergillus* y *Dendrophoma* 7% cada uno, *Penicillium* y *Scopulariopsis* 2% cada uno y *Acremonium* menos de 1%, y la prevalencia general de onicomycosis por hongos no dermatofitos se calculó en 12,4% en 1990-2000. Pareciera que los hongos filamentosos no dermatofitos están emergiendo como agentes de lesiones ungueales con más frecuencia en

inmunodeprimidos⁽⁶⁾. Otros autores reportan ⁽³⁾, que los mohos no dermatofitos causantes de onicomicosis en orden de frecuencia son: *Fusarium sp*, *Scytalidium dimidiatum*, *Aspergillus A. flavus*, *A. niger*, *A. fumigatus*, *A. terreus* y *Penicillium sp*. pero hasta la fecha no había sido aislado *A. melleus* como agente de onicomicosis.

El género *Aspergillus* se aísla con bastante frecuencia en las onicomicosis de los pies, casi siempre afectando los primeros dedos.

En nuestro laboratorio, las especies más frecuentemente aisladas son: *Aspergillus sp* y *Fusarium sp*. En los últimos años (datos no publicados), hemos encontrado en la unidad de Micología, el aislamiento en repetidas ocasiones de *Scytalidium dimidiatum* ⁽³⁾.

CASO CLÍNICO

Paciente femenina de 47 años de edad, procedente de un área rural de la República Dominicana y actualmente residente en la ciudad de Santo Domingo, con alteraciones de la uña del dedo mayor del pie izquierdo porción distal, de cinco años de evolución. Las lesiones que consistían en manchas blancas (semejando tizas), opacas, sobre la superficie de la lámina dorsal ungueal con ligero opacidad en la lámina ungueal (Figura 1), la cual había sido tratada con diferentes antifúngicos sin mejoría. La paciente no refirió antecedentes clínico-patológicos de importancia ni antecedentes de visitas recientes a zonas rurales.

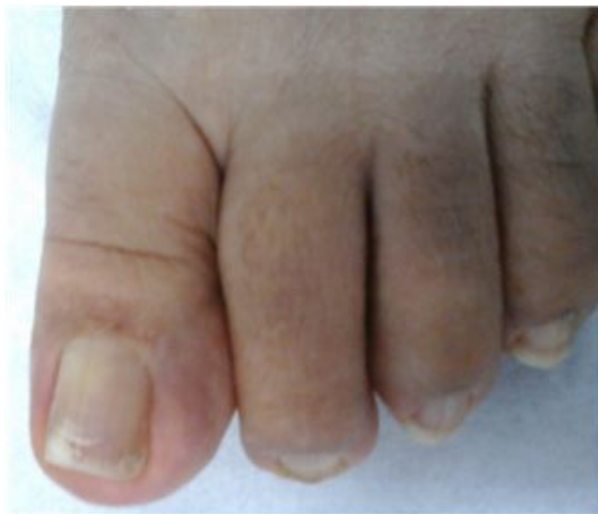

Figura 1: Uña con manchas blancas (semejando tizas), opacas, sobre la superficie de la lámina dorsal ungueal del dedo mayor del pie izquierdo.

Exámen directo

El material de las lesiones de la uña de la paciente obtenido por raspado con aguja 18 x 1½, era blanquecino y mostró una superficie polvorienta blanca, la cual fue usada para realizar un examen directo con solución de Hidróxido de Potasio y dimetil sulfoxido (KOH -DMSO) 20%, en búsqueda de elementos fúngicos, donde se observaron hifas hialinas gruesas y septadas.

Cultivos

Se inocularon por duplicado cajas de Petri conteniendo medio de Sabouraud cloranfenicol (SBC), con un mínimo de diez escamas procedentes de la muestra obtenida de la uña de la paciente. Todas las muestras así sembradas se incubaron a 28 °C y revisadas cada 48 horas en busca de crecimiento. Al 4to. día se observó el crecimiento de colonias ligeramente amarillo a crema pálido, hasta su madurez al 7° día con micelio granular ligeramente radiado y reverso amarillo pálido (Figura 2.)

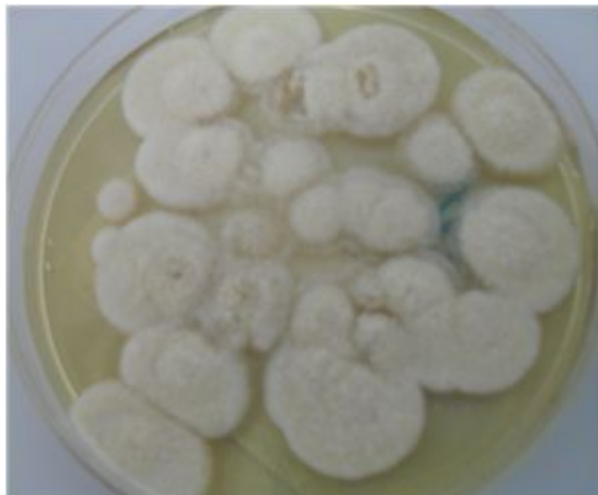

Figura 2: Colonias en SBC de 7 días de incubación a 28 ° C.

Al microscopio se observaron cabezas aspergiliares biseriadas, con vesículas ligeramente espatuladas, no coloreadas a ligeramente marrón, y conidias de paredes rugosas. (Figura 3).

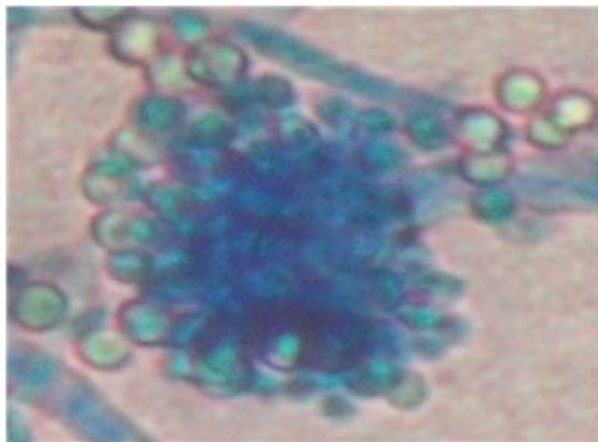


Figura 3.: Cabeza aspergilar biseriada con vesícula ligeramente espatulada.

Una segunda muestra fue solicitada a la paciente, quien acudió al mes sin tratamiento previo, siendo los resultados idénticos al primer cultivo: hifas en el examen directo y colonias amarillo pálido en SBC, (Figura 4.) La paciente no se ha presentado a recoger los resultados de laboratorio y atender a otra consulta para su evaluación y tratamiento adecuado de su infección.

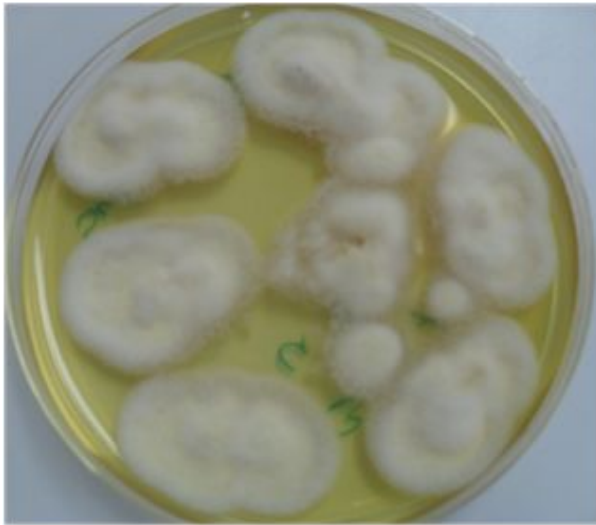

Figura 4: Segunda muestra subcultivada en Agar papa, 7 días de crecimiento, colonias crema-amarilla

DISCUSIÓN

A pesar de que algunos autores ⁽⁷⁾, aseguran que las onicomicosis causadas por hongos miceliales no queratinolíticos (*Scopulariopsis brevicaulis*, *Aspergillus* spp, *Acremonium* spp, etc.), son debidas a especies invasoras secundarias en uñas patológicas o alteradas por otras causas (dermatofitos incluso) o traumatizadas, apareciendo más significativamente en personas ancianas y localizándose casi exclusivamente en las uñas de los pies. "No hay consenso general en cuanto a los criterios diagnósticos a considerar, aunque generalmente solo se acepta su papel patógeno si se visualiza el hongo en el examen directo de la muestra y se aísla en cultivo abundante, en dos o más ocasiones y en ausencia de otros patógenos conocidos" ⁽⁷⁾.

Ballester et al. ⁽⁸⁾ reportan que la frecuencia de onicomicosis por este grupo de hongos oscila según diferentes autores entre 1%-10% dependiendo de la región geográfica. Los mohos del género *Aspergillus* son citados por muchos autores como agentes que se aíslan con cierta frecuencia; son hongos filamentosos y hialinos, de distribución geográfica universal que forman parte de la flora anemófila; las especies involucradas son: *A. versicolor*, *A. terreus*, *A. flavus*, *A. niger*, *A. fumigatus*, *A. unguis*.

De acuerdo a Klich M A ⁽⁹⁾, la descripción del agente etiológico *Aspergillus melleus* la siguiente:

Subgénero: Circundati o Yukawa 1911 ⁽⁹⁾, es un hongo poco común, pertenece al Kingdom: Fungi, Phylum: Ascomycota. Clase: Eurotiomycetes, Orden: Eurotiales, Familia: Trichocomaceae, Genus: *Aspergillus*, ha sido aislado en el polvo acumulado en colegios de

Córdoba, España⁽¹⁰⁾, que hasta ahora solo se le conocía en la industria agropecuaria. El hábitat de este hongo ha sido reportado ^(9,10), en suelos de temperaturas templadas a calientes. Se puede encontrar en cosechas de mani y otras cosechas de semillas. Sus mayores micotoxinas son: Ochratoxin A, Ácido penicilínico, Xanthomegnin, Viomellein y Vioxanthin.

Color y textura de las colonias de *A. melleus*⁽⁹⁾ a los 7 días en medio de agar Zapec miden de 15-35 mm. El rango de temperatura para crecer está entre 20-45°C, y la óptima a 35°C, las conidias están esparcidas o ausentes, esféricas a elipsoidal de 3-3.5 µm, con paredes suaves a finalmente rugosa, (ligeramente amarillo-oro a pálido paja, lo que hace una especie distinta), el micelio es blanco a color albaricoque o marrón, con exudado ausente y reverso amarillas pálidas, colonias lentas cubierta con sedosa superficie, a menudo radialmente surcada, dominando abundantes esclerotias amarillas esférica o alargadas.

Al microscopio las características de *A. melleus* son: cabeza conidial radiadas, no coloreadas a ligeramente marrón cerca del apéndice, paredes rugosas o verrugosas. La vesícula de 20-35 µm, globosa a espatulada o piriforme, cabeza conidial biseriada, métula 6-9 x 3-4 µm, cubriendo casi toda la vesícula.

En un estudio realizado por Zotti M y colaboradores en el 2011 ⁽¹¹⁾, para establecer las diferentes especies de *Aspergillus* en la patología ungueal, encontraron que en 44 casos de onicomycosis por hongos no dermatofitos, 26 pertenecían a *Aspergillus*, correspondientes a 8 especies, y consideraron como las especies más importantes a: *A. persii* (3 casos), *A. nomius* (2 casos), *A. melleus* (1 caso), este último nunca antes citado en la literatura de micología médica. Zotti et al. en el 2015⁽¹²⁾, diagnosticaron onicomycosis en un hombre de 68 años de edad, causada por *A. melleus*. De localización en uña del pie derecho, desarrollado varios años antes y sin respuesta al tratamiento con Itraconazol. El hongo se identificó a través de pruebas morfológicas y moleculares. En este estudio ⁽¹²⁾, los autores concluyeron que se trataba del primer caso de *Aspergillus melleus* actuando como un patógeno para los seres humanos.

Conclusión

Ha sido aislado *A. melleus* como causante de onicomycosis en el dedo mayor del pie en una paciente femenina.

Es el primer caso de *A. melleus* descrito en la República Dominicana como causante de infecciones ungueales.

REFERENCIAS

1. Garmendia JL, Viedma PI, Josune Arza JM. Onicomycosis: Diagnóstico y tratamiento. Del sistema Nacional de Salud. 2008; 32(3).
2. Arenas R. Isa R. Onicomycosis por *Scytalidium*. Anamorfo de *Natrassia mangifera*. Primer caso en República Dominicana. Rev Dom Dermatol. 2002;29(2):1921.

3. Salcedo N, Cabrera S. *Scytalidium spp.* en piel y uñas. Reporte de casos en Santo Domingo, República Dominicana, 2010-2014. Vitae 2015 N°61. Disponible en: <http://vitae.ucv.ve/?module=articulo&rv=117&n=5086>
4. Cavallera E, Asbati M. Onicomycosis por hongos filamentosos no dermatofitos. Dermatol Venez 2006; 44: 4-10.
5. Escobar ML, y Carmona-Fonseca J. Onicomycosis por hongos ambientales no dermatofitos. Rev Iberoam Micol; 2003; 20: 6-10.
6. Lima K , Machado CM, Fonsêca Nogueira II, Carvalhaes J , Delgado M, Sette R. Hongos filamentosos no Dermatofitos: onicomycosis en cuatro pacientes infectados con el virus de la inmunodeficiencia humana. Rev Iberoam Micol 2008; 25: 45-49
7. Del Palacio A, Pazos C, Cuétara S. Onicomycosis por hongos filamentosos no dermatofitos. Enf Infecc Microbiol Clin 2001; 19: 439-442.
8. Ballesté R, Mousqués N, Gezuele E. Onicomycosis. Revisión del tema. Rev Méd Uruguay 2003; 19:93-106. Disponible en:http://www.scielo.edu.uy/scielo.php?script=sci_arttext&pid=S1688-03902003000200003&lng=es.
9. Klich M A, *Aspergillus melleus* Yukawa 1911 in: Identification of common *Aspergillus* species, Centraal bureau voor Schimmelcultures, Utrecht, The Netherlands, 2002; p 58.
10. Angulo-Romero J, García-Pantaleón FI, Mediavilla -Molina A y Domínguez- Vilches E. Catálogo de Los Hongos Aislados en el Polvo Acumulado en Colegios de Córdoba (España). Acta Botánica Malacitana, 1993; 18: 55 -64.
11. Zotti M, Fay Agnoletti A, Vizzini A, Cozzani E, and Parodi A. Different species of *Aspergillus* involved in ungual Pathologies. J.Biol. Res.2011 n.I-Vol.LXXXIV-Rubbertino-Soveriq Mannell.
12. Zotti M, Fay Agnoletti A, Vizzini A, Cozzani E, and Parodi A. Onychomycosis from *Aspergillus melleus*, a Novel Pathogen for Humans. Fungal Identification and in vitro Drug Susceptibility . 2015 John Wiley & Sons A/S. Published by John Wiley & Sons Ltd, Experimental Dermatology.www.wileyonlinelibrary.com/journal/EXD