



# Alteraciones cromosómicas e infección por el VPH en cáncer del canal anal

Julia Molina Barrios <sup>1</sup> .

Annee Rincón Fernández <sup>2</sup> .

María Esther Salvatierra <sup>3</sup> .

Jorge Hamana <sup>4</sup> .

Asmiria Arenas de Sotolongo <sup>5</sup> .

Eduardo Blasco Olaetxea <sup>6</sup> .

Jorge García Tamayo <sup>7</sup> .

<sup>1</sup>Laboratorio de Patología Molecular, Maracaibo, Venezuela

<sup>2</sup>Laboratorio de Patología Molecular, Maracaibo, Venezuela

<sup>3</sup>Anatomía Patológica de la Policlínica Santiago de León, Caracas

<sup>4</sup>Anatomía Patológica de la Policlínica Santiago de León, Caracas

<sup>5</sup>Universidad de Los Andes

<sup>6</sup>Instituto Canario de Investigación sobre el Cáncer, Fuerteventura, Islas Canarias

<sup>7</sup>Laboratorio de Patología Molecular, Maracaibo, Venezuela  
novapath@yahoo.com

Correspondencia: Instituto de Medicina Tropical - Facultad de Medicina - Universidad Central de Venezuela.

Consignado el 21 de Mayo del 2013 a la Revista Vitae Academia Biomédica Digital.

## RESUMEN

Se examinaron las biopsias de 15 mujeres con diagnóstico de neoplasia intraepitelial anal (NIA) y cáncer del canal anal. Las muestras fueron estudiadas histológicamente y utilizando

diversas técnicas de biología molecular, hibridación in situ para VPH e hibridación genómica cromogénica comparada (HGC) en algunos de los casos. Los resultados señalan la importancia del VPH en el cáncer anal y a través de la HGC, demostramos alteraciones cromosómicas relacionadas con la pérdida de la heterocigosis implicada en el proceso de carcinogénesis.

**PALABRAS CLAVE:** Hibridación in situ cromogénica, VPH, cáncer del canal anal

## **CHROMOSOMAL ALTERATIONS AND HPV INFECTION IN ANAL CANCER**

### **SUMMARY**

Biopsies of 15 women diagnosed as intraepithelial anal neoplasia (NIA) and anal cancer were examined. Histologic examination, HPV in situ hybridization and chromogenic genomic compared hybridization (HGC) were performed in our cases. The results herein described, seems to indicate that chromosomal alterations and loss of heterozygosity are mechanisms of carcinogenesis related to HPV infection.

**KEY WORDS:** chromogenic in situ hybridization, HPV, anal cancer

## **ALTERACIONES CROMOSÓMICAS E INFECCIÓN POR EL VPH EN CÁNCER DEL CANAL ANAL**

### **INTRODUCCIÓN**

El cáncer anal, aunque es poco común, aumentó progresivamente durante los últimos años y existe información en los Estados Unidos donde a comienzos de la década de los años noventa del pasado siglo XX era más frecuente en mujeres que en hombres, en personas de raza negra que en los caucásicos y en los habitantes de las ciudades más que en los de áreas rurales <sup>(1)</sup>. Cada año se diagnostican en los Estados Unidos alrededor de 1600 nuevos casos de cáncer anal en mujeres y unos 900 en hombres, donde las mujeres de raza blanca presentan más casos de cáncer anal que las de otras razas y los hombres de raza negra presentan más casos de cáncer anal que los de otras razas<sup>(2)</sup>. La edad promedio de estos pacientes, evaluada para el año 1988, sobre 5070 casos, se estimó en 60 años, y para esa época la cifra de casos en mujeres (3050) era superior a la de los hombres (2020). Se consideró que el cáncer del canal anal estaba asociado al uso del cigarrillo y a prácticas sexuales <sup>(3)</sup>. A finales del siglo pasado entre 1973 y el año 2000 se observaron cambios en la incidencia de esta neoplasia, en grupos de mujeres mayores de 65 años de edad, la incidencia del cáncer anal era mayor que en hombres (3.73 por 100,000 hombres vs. 5.11 por 100,000 mujeres); igualmente hay un discreto incremento de la presencia de cáncer anal en mujeres entre 50 y 64 años comparadas con los hombres (2.09 por 100,000 hombres vs. 2.59 por 100,000 mujeres), sin embargo en grupos erarios de menor edad (20-49 años), la neoplasia anal predomina en hombres (0.74 por 100,000 hombres vs. 0.55 por 100,000 mujeres)<sup>(4)</sup>. Actualmente la Sociedad Americana del Cáncer ha señalado que para el año 2013 existirán cerca de 7060 nuevos casos diagnosticados en los Estados Unidos, de los cuales 4430 serán en mujeres y 2630 en hombres, con 880 muertes, 550 de ellas en mujeres y 330 en hombres <sup>5)</sup>.

La causa del cáncer del canal anal sabemos hoy día que está directamente relacionada con la infección por el virus del papiloma humano (VPH) <sup>(2,6)</sup>. El VPH 16 es el tipo más comúnmente detectado en esta neoplasia, habiéndose señalado que VPH 18 es más frecuente en los adenocarcinomas <sup>(7)</sup>. Si bien casi todos los casos de cáncer del cuello uterino son causados por el VPH <sup>(8)</sup>, en general, al VPH se le han atribuido aproximadamente el 90% de los cánceres de ano <sup>(9)</sup>. El riesgo de padecer esta neoplasia va en aumento y es más común en las personas con la práctica sexual del coito anal pasivo que ha aumentado el número de individuos capaces de contraer infección por el virus del papiloma humano <sup>(10,11)</sup>. Por otra parte, hay numerosas evidencias de la relación entre el cáncer del cuello uterino y el cáncer del canal, tantas como se sabe existen entre el cáncer anal y el de la vulva <sup>(12,13)</sup>.

Desde una visión molecular, sabemos que el ADN del VPH se integra en los cromosomas de las células del epitelio de transición en el canal anal <sup>(14)</sup>, aunque estudios experimentales han demostrado que el VPH por sí solo no es capaz de inducir la transformación neoplásica <sup>(15)</sup>. El VPH de alto riesgo tipo 16 se ha descrito en la neoplasia intraepitelial anal (NIA) y en el cáncer invasivo del canal anal <sup>(16)</sup>. Se sabe que existe una clara relación entre el VPH de alto riesgo y la NIA de alto grado, y con el carcinoma escamoso de la región anal <sup>(17)</sup>, neoplasia que se ha relacionado directamente con los hábitos sexuales, en particular entre homosexuales y en hombres infectados con VIH <sup>(18,19,20)</sup>. Estudios sobre la relación entre el VPH y el carcinoma escamoso de la región anal, han asociado al VPH 16 en más del 80% de los casos de esta neoplasia <sup>(17, 20, 21, 22, 23)</sup>.

En este trabajo, analizamos biopsias de 15 mujeres con diagnóstico de NIA y cáncer del canal anal, a quienes se les estudió, histológicamente y utilizando las técnicas de biología molecular, de hibridación in situ para VPH e hibridación genómica comparada (HGC). La importancia de estos estudios moleculares para detectar alteraciones cromosómicas tempranas en el cáncer del cuello uterino ha sido previamente enfatizada <sup>(24)</sup> y hemos examinado previamente algunos aspectos de este problema en el epitelio cervical <sup>(25,26)</sup>. Este trabajo sobre el cáncer anal esperamos contribuya a destacar algunos de los aspectos antes mencionados.

## **MATERIALES Y MÉTODOS**

Este trabajo se realizó en Maracaibo, Venezuela, en el curso de la última década, gracias a la colaboración de otros Laboratorios de Patología del país. Inicialmente los seis primeros casos fueron aportados por patólogos de la Policlínica Santiago de León de Caracas y luego los demás casos llegarían aisladamente a nuestro Laboratorio en el curso de varios años. Contribuyeron a lograr los resultados presentados en este trabajo, los Laboratorios de Patología de la Policlínica Santiago de León en Caracas y de las Dras Arenas y Petrosino en Mérida. Por los motivos expuestos, no todos los casos pudieron ser examinados con los mismos reactivos disponibles para las técnicas de biología molecular. En 11 de los 15 casos logramos analizar la presencia del VPH usando la técnica de hibridación in situ y precisar los subtipos de alto

riesgo. Solo en seis casos se realizamos estudios de hibridación in situ cromogénica comparada (HGC) utilizando tres tipos de sondas centroméricas para los cromosomas 3, 17 y 18 y solo en cinco de estos casos obtuvimos resultados cuantificables. Realizamos estudios de inmunohistoquímica para p53, p16, e-cadherina y p63 en los 15 casos, pero estos resultados no se incluyen en este trabajo.

Para la detección de VPH por hibridación in situ, utilizamos sondas biotiniladas de ADN específicas para VPH. WS (de amplio espectro: Wide Spectrum HPV Biotinylated DNA Probe-Código Y1404 de DAKO ) que comprende los virus tipo 6,11, 16, 18, 31,33,35, 45, 51y 52 ; y AR ( de alto riesgo: The GenPoint HPV Probe-Código Y1443 de DAKO ) con los virus tipo 16,18, 31,33,35,39, 45, 51, 52, 56, 58, 59 y 68. Las señales de la Biotina fueron demostradas con el complejo primario de estreptavidina-peroxidasa, tiamina-biotinilada y secundariamente estreptavidina-peroxidasa (Sistema GenPoint para amplificación de la señal (DAKO).

Para el estudio de Hibridación cromogénica (HGC) se seleccionaron seis (6) casos de NIA y de cáncer del canal anal. Las muestras fijadas en formol tamponado al 10%, fueron deshidratadas en alcoholes y se incluyeron en parafina. Se examinaron histológicamente los casos y se seleccionaron varios de ellos para su estudio. En un microtomo de rotación, se realizaron cortes de los bloques de parafina para practicar en ellos la técnica de Hibridación Genómica Comparada (HGC) utilizando sondas centroméricas para los cromosomas 3, 17 y 18. El procedimiento de hibridación in situ cromogénica se realizó en los cortes de dos micras de espesor, colocados en una solución recuperadora precalentada a 98°C durante 40 minutos. Después de lavarlos con agua desionizada se hizo una digestión breve con Proteinasa K 1/8.000. Los cortes en el agua desionizada fueron deshidratados con etanol, y se secaron al aire. Se aplicaron 15 microlitros de las sondas centroméricas correspondientes a los cromosomas 3, 17 y 18 ( Zymed SP.T-Light ® ) y se colocaron en un hibridizador durante 5 minutos a 95°C para su desnaturalización. El proceso de hibridación se realizó durante 14 horas. Los cortes se lavaron con PBS y se bloqueó la peroxidasa endógena con H<sub>2</sub>O<sub>2</sub>-metanol. Tras un nuevo lavado, se hizo un bloqueo de proteínas ( CAS-LOCK <sup>TM</sup>) por 10 minutos y la inmunodetección se hizo con un polímero de Estreptavidina por 30 min. Los cortes fueron lavados nuevamente, se colocaron en DAB por 30min, se lavaron con agua, se deshidrataron en alcoholes se contrastaron con hematoxilina, y fueron deshidratados y montados con medio de montaje.

En todos los casos, en el material ya incluido en parafina, se hicieron cortes de dos a tres micras de espesor en un microtomo de rotación, los cuales fueron teñidos con hematoxilina y eosina y examinados en un microscopio de luz. En algunos casos, antes del estudio inmunohistoquímico, se realizó la coloración de PAS con el reactivo de Schiff usando digestión con diastasa para la observación del glicógeno. Los cortes, de dos a cuatro micras fueron recogidos en el baño de flotación usando láminas sialinizadas o cubiertas con poli-L-lisina previo bloqueo de la peroxidasa endógena con peróxido de hidrógeno-metanol. Para la recuperación antigénica se utilizó una solución de citrato de sodio a pH 6, o EDTA a pH 9, en olla de presión dentro de un horno de microondas para elevar la temperatura hasta 100°C durante varios minutos. Se utilizó como cámara húmeda un sistema de capilaridad de Shandon y los anticuerpos utilizados fueron de DAKO a las correspondientes diluciones. Se examinaron en cada caso los siguientes anticuerpos: p16, p53, p63, E-cadherina y ki 67 en

todos los casos incluidos en este estudio.

### **Resumen de los casos examinados por Hibridación Genómica Comparada**

**1- 5637-2000\*\*** Paciente femenina de 64 años con lesión en la mucosa anal. Diagnóstico:

CARCINOMA ESCAMOSO BIEN DIFERENCIADO.

**2- 6396-2000\*\*** Paciente femenina de 74 años con tumor anal pruriginoso. Diagnóstico:

CARCINOMA ESCAMOSO BIEN DIFERENCIADO DE TIPO BASALOIDE.

**3- 4217-2002\*\*** Paciente femenina de 82 años con tumor en el ano. Diagnóstico: CARCINOMA

ESCAMOSO MODERADAMENTE DIFERENCIADO CON ÁREAS BASALOIDES.

**4- 4055-2003\*\*** Paciente femenina de 64 años con lesión tumoral en el canal anal. Diagnóstico:

CARCINOMA ESCAMOSO BIEN DIFERENCIADO.

**5- 3714-2003\*\*** Paciente femenina de 66 años con lesión condilomatosa y pruriginosa anal.

Diagnóstico: CARCINOMA IN SITU/DISPLASIA SEVERA.

**6- 6709-2004\*\*** Paciente femenina de 67 años con lesión polipoide vellosa en anorecto.

Diagnostico: CARCINOMA ESCAMOSO POCO DIFERENCIADO CON EXTENSA

NECROSIS.

**7- 0074-2005** Paciente femenina de 69 años. Con lesión de la región perianal. Diagnóstico:

CARCINOMA EPIDERMOIDE DEL CANAL ANAL, MODERADAMENTE

DIFERENCIADO, INFILTRANTE.

**8- 0076-2005** Paciente femenina de de 66 años con tumor del recto. Diagnóstico:

CARCINOMA EPIDERMOIDE POCO DIFERENCIADO INFILTRANTE.

**9- 0651-2006** Paciente femenina de 61 años con tumor en la región anal. Diagnóstico:

CARCINOMA DEL CANAL ANAL BASALOIDE.

**10- 1551-2006** Paciente femenina de 70 años con tumor del canal anal resecado por

abdomino-perineal, luego de radioterapia y quimioterapia. Diagnóstico:

CARCINOMA ESCAMOSO MODERADAMENTE DIFERENCIADO CON

EXTENSA NECROSIS.

**11- 1345-2007** Paciente femenina de 64 años con tumor en recto bajo. Diagnóstico:

CARCINOMA ESCAMOSO IN SITU.

**12- 0069-2010 (+)** Paciente femenina de 69 años con lesión tumoral pigmentada del canal anal.

Diagnóstico: CARCINOMA DEL CANAL ANAL.

**13- 0684-2010 (+)** Paciente femenina de 52 años con tumor del canal anal. Diagnóstico:

CARCINOMA DEL CANAL ANAL.

**14- 1370-2010 (+)** Paciente femenina de 84 años con tumor en canal anal. Diagnóstico:

CARCINOMA NEUROENDOCRINO DEL CANAL ANAL.

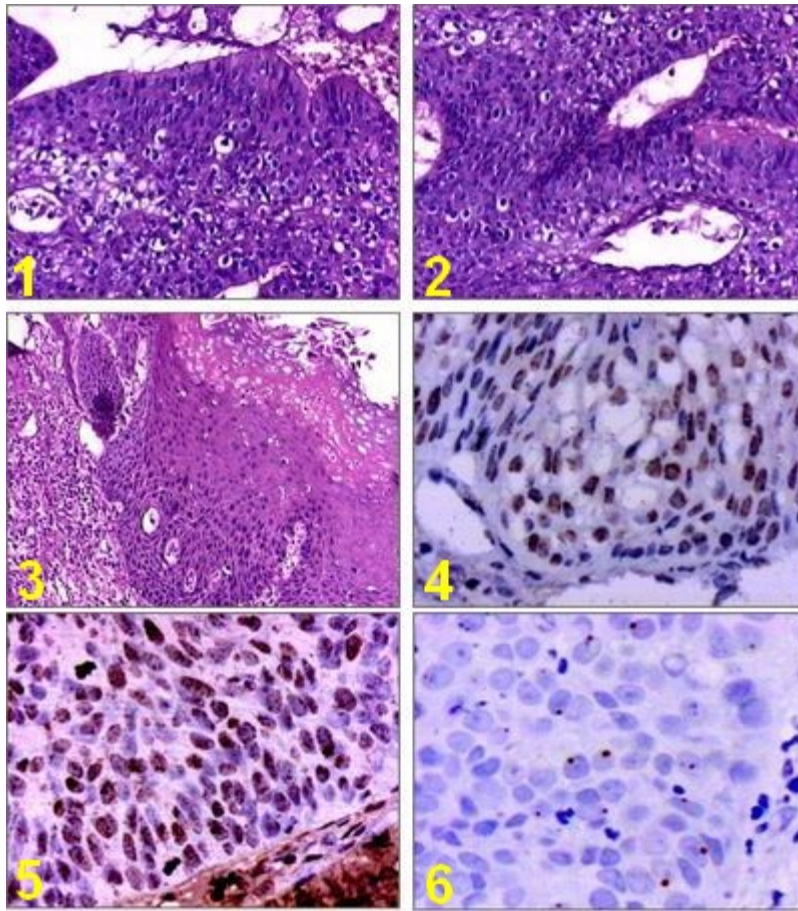
**15- 0736-2011 (+)** Paciente femenina de 52 años con tumor en canal anal. Diagnóstico:

CARCINOMA DEL CANAL ANAL.

**\*\* : casos de la Policlínica Santiago de León de Caracas. +: casos donde no se pudo realizar la hibridación in situ para VPH**

## RESULTADOS

El presente estudio se ha realizado en 15 pacientes de sexo femenino. Utilizamos la hibridación in situ como método para detectar los diversos tipos de VPH. Aunque no conocemos referencias sobre alteraciones del examen ginecológico de las pacientes, sin embargo tenemos la información de que en ninguna de ellas se reportó positividad para el VIH. Para su estudio histológico, las lesiones anales fueron siempre examinadas diferenciando entre las que se originan en el canal anal y las que se originan en la margen anal o en la piel perianal. Los 15 casos examinados correspondieron a lesiones neoplásicas del canal anal. El canal anal se divide en tres zonas que se hallan tapizadas por distintos tipos de mucosa; la región superior es llamada zona colorectal y está recubierta por mucosa del tipo colorectal; la zona intermedia es denominada zona transicional anal (Z T A), suele extenderse unos 10 mms., por encima de la línea pectínea y suele estar tapizada por epitelio transicional anal, pero también pueden estar presentes islotes de epitelio colorectal y escamoso. Por debajo de la línea pectínea se halla la zona escamosa tapizada por epitelio escamoso que empieza a queratinizarse en la apertura anal y a continuación se halla la piel perianal que contiene pelos y glándulas sebáceas, ecrinas y apocrinas. Ver resultados histológicos de algunos casos en la Figura 1.



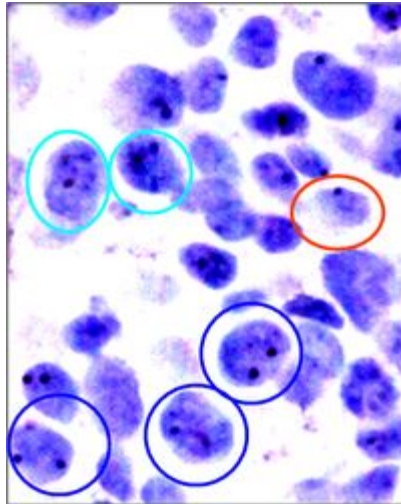
**Figura 1 :** 1. Cáncer del canal anal No 3: se observa el epitelio de la zona de transición H&E 200X. 2: Cáncer del canal anal No 6. Apariencia basaloide se observa coilocitosis. H&E 200X. 3: Cáncer del canal anal No 1 Un área sin infiltración con disqueratosis y coilocitosis superficial H&E 150X. 4: VPH de amplio espectro positivo en caso No 7 (WS- hibridación in situ) 400X. 5 : VPH de alto riesgo en caso No 10 (AR-hibridación in situ) 400X. 6 : VPH de alto riesgo en caso No 8 (AR-hibridación in situ) inmunomarcaje focal en núcleos basales 800X

Estudiamos la presencia de infección con el virus del papiloma humano (VPH) en 11 de los 15 casos de mujeres con diagnóstico histológico de cáncer del canal anal. El VPH fue examinado por hibridación in situ demostró en todos los casos ser positivo para virus de amplio espectro (WS) y para virus de alto riesgo (AR). Le dimos especial atención a las características del marcaje observado entre las dos sondas específicas WS y AR (DAKO), de modo que las señales de la Biotina se demostraron con el complejo primario de estreptavidina-peroxidasa, tiamina-biotinilada y secundariamente estreptavidina-peroxidasa. En todos los casos, la presencia de VPH-AR, se examinaron nuevamente para la detección de VPH 16, 18 y 31-33. La distribución del marcaje en las células de los distintos estratos del epitelio se examinó atendiendo a la apariencia histológica, el grado de la neoplasia intraepitelial anal (NIA) presente y a las características invasivas de los carcinomas. Los casos examinados para VPH de Amplio espectro (WS) y de Alto riesgo (AR) resultaron todos positivos para ambas sondas. Se examinaron los virus 16, 18 y 31-33, en casos seleccionados (1, 3, 4, 6, 9 y 11) y todos mostraron positividad para VPH 16 y para VPH 31-33. Dos casos (1 y 9) mostraron solamente

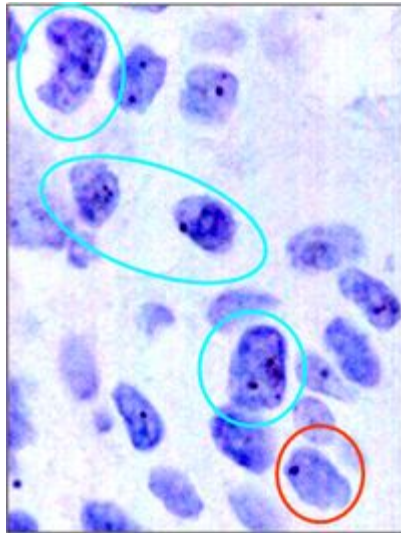


VPH 18. En uno de los casos de carcinoma (caso 11) se observó presencia de inmunomarcaje para ambos virus 16 y 18. Ver Figura 1 (4, 5 y 6)

Las seis biopsias seleccionadas estudiadas simultáneamente con hibridación in situ cromogénica para VPH y con Hibridación Genómica Comparada con sondas centroméricas para varios cromosomas, correspondieron a los casos 3, 4, 5, 6, 7, y 10. En los casos 3 y 6 no se obtuvieron resultados satisfactorios por problemas técnicos. Se examinaron 4 casos (4, 5, 7, y 10) con resultados satisfactorios, utilizando las sondas para los cromosomas 3, 17 y 18. Se detectaron aneuploidías en todos los casos, siendo más evidentes para los cromosomas 3 y 17, y menos frecuentes en el cromosoma 18. Ver Figuras 2, 3 y 4.

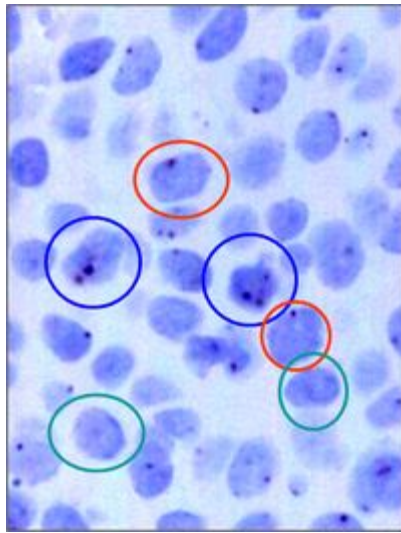


**Fig 2:** Monosomías, trisomías y tetrasomías del cromosoma 17



**Fig 3 :** Monosomías y tetrasomías del cromosoma 18





**Figura 4 :** Trisomías, monosomías y nulismías del cromosoma 3

## DISCUSIÓN

Debemos señalar que para la elaboración de este trabajo tuvimos grandes dificultades para lograr los reactivos adecuados y poder llevar adelante todos los exámenes en cada uno de los casos y por esto creemos que no pueden catalogarse nuestros resultados como estadísticamente significativos. Aceptando el hecho de que es pobre la relevancia estadística de la información que aportamos en este trabajo, esperamos que la actualización del tema del cáncer del canal anal utilizando este tipo de estudios, particularmente con la comparación de nuestros hallazgos de HiSC y de HGC, sean examinados con interés.

Se ha señalado que los queratinocitos sometidos a cambios en el microambiente de la interfase epitelio-mesénquima soportan influencias extracelulares que conducen a modificaciones fenotípicas y como estos cambios se pueden correlacionar con lo descrito en las diversas etapas de transición hacia el carcinoma en la neoplasia intraepitelial cervical <sup>(24)</sup>. Esas modificaciones fenotípicas se traducen en fenómenos de proliferación, de comunicación y de adherencia intercelular, que morfológicamente corresponden a los ya conocidos cambios histológicos de progresión en las lesiones intraepiteliales <sup>(27)</sup> Sabemos que el oncogen E6 del VPH de alto riesgo está directamente implicado en la carcinogénesis cervical y una de las vías que utiliza es promoviendo la degradación de p53 <sup>(28)</sup>, y que estas alteraciones del gen *P53* y otras modificaciones en genes supresores inducen cambios en la heterocigosis <sup>(29)</sup>, los cuales provocarán alteraciones cromosómicas como las descritas previamente por nosotros en el cuello uterino <sup>(25)</sup> En más de un 30% de carcinomas epidermoides en el área de cabeza y cuello, también se ha podido demostrar pérdida de la heterocigosis, detectándose alteraciones cromosómicas principalmente en 3p, 9p, 13q, 15q, y 17p lo cual parece indicar que locus de genes supresores de tumores están involucrados en el proceso de carcinogénesis <sup>(24)</sup>. Hemos propuesto que el análisis de la expresión del perfil génico del epitelio cervical en la

infección por el VPH debe ofrecer claves para entender mejor la evolución y el pronóstico del cáncer del cuello uterino <sup>(26)</sup>, y de manera similar nos referiremos al cáncer del canal anal.

La mayoría de los pacientes con infección por VPH del epitelio del canal anal, no evoluciona hacia el cáncer, por lo que algunos estudios han señalado que el desarrollo de la neoplasia tiene que ver con virus de alto riesgo, con infección con varios tipos de VPH, y con los niveles de células CD4 <sup>(22)</sup>. En este sentido nuestros casos de NIA y de cáncer del canal anal en mujeres han demostrado inicialmente que el VPH 16 es el tipo viral más frecuente y la asociación de VPH 16 y 18 la observamos en menor proporción. Solo dos casos mostraron VPH 18. Vimos con frecuencia presencia simultánea de VPH 16 y VPH 31-33, así como un caso negativo para VPH 16 y 18 con positividad solamente para VPH 31-33.

Las aneuploidías cromosómicas son un hallazgo frecuente en los tumores sólidos de origen epitelial <sup>(30,31)</sup>. La citogenética de interfase usando sondas centroméricas con secuencias repetitivas de ADN, es una técnica que se ha utilizado para investigar este fenómeno en una diversidad de tumores incluyendo el cáncer del cuello uterino <sup>(32,33,34,35)</sup>. Algunos cambios genómicos como la adquisición de nuevas copias del brazo largo del cromosoma 3 están directamente relacionadas con la génesis tumoral y la aparición de copias extra del brazo largo del cromosoma 3 coinciden con las alteraciones de *TP53* y de *RB1* genes de los que conoce dependen de la influencia de las proteínas E6 y E7 del virus del papiloma humano (VPH), hecho este descrito desde hace tiempo <sup>(36-43)</sup>. No cabe duda alguna sobre la relación existente entre el VPH y el cáncer del canal anal y nuestros resultados apoyan la tesis de inestabilidad genómica en la NIA <sup>(44)</sup>. Nuestras observaciones descritas en el cuello uterino apoyan estas evidencias basadas en la similitud de los mismos en la NIA <sup>(25,26)</sup>. En el cáncer del cuello uterino, y en otros carcinomas epidermoides, muchos de éstos cambios están relacionados con la integración del genoma del VPH de alto riesgo en los queratinocitos <sup>(45,46,47)</sup>. En particular los hallazgos referentes al cromosoma 3q y la aplicación de la hibridación genómica comparada para definir los cambios en la posición centromérica han sido descritos tanto en el epitelio cervical como en casos de cáncer del canal anal <sup>(36,38,41,48)</sup>.

Como se ha descrito, la infección con VPH de alto riesgo, así como el cigarrillo, relaciones sexuales y la existencia de varias parejas sexuales, son todos factores importantes que inciden en la aparición del cáncer del canal anal <sup>(4,23)</sup>. Ya en estudios previos señalamos el rol de los antígenos de grupos sanguíneos y de la importancia de la inmunohistoquímica para entender el fenómeno de la carcinogénesis del cuello uterino <sup>(49,50)</sup>. En este trabajo presentamos hallazgos preliminares que señalan como las técnicas de HiSC y HGC pueden ofrecer información sobre alteraciones cromosómicas en los queratinocitos en la infección por VPH, en distintos grado de NIA y de cáncer del canal anal. Los resultados descritos son indicadores de cambios en determinados genes, los cuales pueden inferirse por el estudio de las aneuploidías cromosómicas a través del uso de sondas centroméricas, que nos señalan algunas pistas comunes para entender mejor el fenómeno de la carcinogénesis en la zona de transición del epitelio plano estratificado del canal anal.

**Agradecimiento:** Al Instituto Canario para la Investigación del Cáncer, en Fuerteventura, Isla

Canaria, a través de la colaboración del Dr. Eduardo Blasco Olaetxea quien contribuyó para hacer posible este trabajo.

## REFERENCIAS

- 1- Melbye M, Rabkin C, Frisco M, Biggar RJ. Changing patterns of anal cancer incidence in the United States, 1940-1989. *Am J Epidemiol.* 1994;139:772-780.
- 2- Joseph DA, Miller JW, Wu X, Chen VW, Morris CR, Goodman MT, Villalon-Gomez JM, Williams M, Cress RD. Understanding the burden of human papillomavirus-associated anal cancers in the US. *Cancer* 2008;113(S10):2892-2900.
- 3- Holmes F, Borek D, Owen-Kummer M, Hassanein R, Fishback J, Behbehani A, Baker A, Holmes G. Anal cancer in women. *Gastroenterology.* 1988, 95:107-111.
- 4- Johnson LG, Madeleine MM, Newcomer LM, et al. Anal cancer incidence and survival: the surveillance, epidemiology, and end results experience, 1973-2000. *Cancer* 2004, 101: 281-288.
- 5- <http://www.cancer.org/cancer/analcancer/detailedguide/anal-cancer-what-is-key-statistics>. Last Medical Review: 01/02/2013
- 6- Palesky JM, Holly EA, Gonzalez J, Berline J, Ahn DK, Greenspan JS. Detection of human papillomavirus DNA in anal intraepithelial neoplasia and anal cancer. *Cancer Res.* 1991, 51:1014-1019.
- 7- Koulos J, Symmans F, Chumas J, Nuovo G. Human papillomavirus detection in adenocarcinoma of the anus. *Mod Pathol.* 1991 Jan;4(1):58-61
- 8- Daling JR, Madeleine MM, Johnson LG, Schwartz SM, Shera KA, Carter JJ, Porter PL, Galloway DA, McDougal JK. Human papillomavirus, smoking, and sexual practices in the etiology of anal cancer. *Cancer* 2004, 101:270-280.
- 9- De Vuyst H, Clifford GM, Nascimento MC, Madeleine MM, Franceschi S. Prevalence and type distribution of human papillomavirus in carcinoma and intraepithelial neoplasia of the vulva, vagina and anus: A meta-analysis. *International Journal of Cancer* 2009;124(7):1626-1636.
- 10- Ryan DP, Compton CC, Mayer RJ. Carcinoma of the anal canal. *N Engl J Med* 2000, 342: 792-800.
- 11- Northfelt DW. Cervical and anal neoplasia and HPV infection in persons with HIV infection. *Oncology* 1994, 8:32-37.
- 12- Melbye M, Sprogel P. Aetiological parallel between anal cancer and cervical cancer. *Lancet* 1991, 338:657-659.
- 13- Muñoz N, Bosch FX, de Sanjosé S, Herrero R, Castellsague X, Shah KV, Snijders PJ, Meijer CJ. International Agency for Research on Cancer Multicenter Cervical Cancer Study Group.

Epidemiologic classification of human papillomavirus types associated with cervical cancer. N Engl J Med 2003; 348:518-527.

14- zur Hausen H. Papillomaviruses in anogenital cancer as a model to understand the role of viruses in human cancers. Cancer Res 1989;49:4677-4681.

15- Chen T, Pecaro G, Defendi V. Genetic analysis of in vitro progression of human papillomavirus transfected human cervical cells. Cancer Res 1993; 53:1167-1171.

16- Fenger C. Anal Neoplasia and its precursors: Facts and Controversies. Sem Dig Pathol 1991;8:190-201.

17- Xi LF, Crichtlow CW, Wheeler CM, Koutsky LA, Galloway DA, et al. Risk of anal carcinoma in situ in relation to human papillomavirus type 16 variants. Cancer Res 1998; 58:3839-3844.

18- Scholefield JH, Hickson WGE, Smith JHF, Rogers K, Sharp F. Anal intraepithelial neoplasia: part of a multifocal disease process. Lancet 1992;340:1271-1273.

19- Daling JR et al. Sexual practices, sexually transmitted diseases and the incidence of anal cancer. N Engl J Med 1987;317:973-977.

20- 19- Sonnex C.ac. et al. Anal Human Papillomavirus infection in heterosexuals with genital warts: prevalence and relation with sexual behaviour. BMJ 1991;303:1243.

21- Frisch M, Glimelius D, van der Brule AJC, Wahlfahrt J et al. Sexually transmitted infection as a cause of anal cancer. New Engl J. Med 1997;337:1350-1358.

22- Rock B, Shah KV, Farmer ER. A morphologic, pathologic, and virologic study of anogenital warts in men. Arch Dermatol 1992;127:495-500.

23- Ramanujam PS, Venkatesh KS, Co Barnett T, Fietz MJ. Study of Human Papillomavirus infection in patients with anal squamous carcinoma. Dis Colon Rectum 1996;39:37-39.

24- Gius D, Funk MC, Chuang EY, Feng S, Huettner PC, Nguyen L, Bradbury CM, Mishra M, Gao S, Buttin BM, Cohn DE, Powell MA, Horowitz NS, Whitcomb BP, Rader JS. Profiling Microdissected Epithelium and Stroma to Model Genomic Signatures for Cervical Carcinogenesis Accommodating for Covariates. Cancer Research 2007; 67, 7113-7123

25- Molina J, Guzmán Bistoni C, Méndez V, Blasco-Olaetxea E, García Tamayo J. 2005. Alteraciones cromosómicas en el cáncer del cuello uterino. Vitae-Academia Biomédica Digital Octubre-diciembre 2005. Disponible en: <http://vitae.ucv.ve/?module=articulo&rv=11&n=514>

26- Molina J, Arenas de S, A, Blasco Olaetxea E, García Tamayo J. [Hibridación Genómica Comparada: Una revisión de los estudios sobre las alteraciones cromosómicas en la neoplasia intraepitelial y el carcinoma cervical durante la infección con el VPH. Academia Biomédica Digital-Vitae, abril-junio 2010.](#) Disponible en: <http://vitae.ucv.ve/?module=articulo&rv=94&n=4165>

27- McCance DJ, Kopan R, Fuchs E, Laimins LA: Human papillomavirus type 16 alters human epithelial cell differentiation in vitro. Proc Natl Acad Sci USA 1988, 85:7169-7173.

- 28- Narisawa-Saito N, Kiyono T. Basic mechanisms of high-risk human papillomavirus-induced carcinogenesis: Roles of E6 and E7 proteins. *Cancer Science* 2007, 98: 1505-1511
- 29- Hollstein M, Sidransky D, Vogelstein B, Harris CC: p53 mutations in human cancers. *Science* 1991, 253:49-53.
- 30- Heim S, Mitelman F: *Cancer Cytogenetics*, New York, Wiley-Liss, 1995.
- 31- Ried T, Heselmeyer-Haddad K, Blegen H, Schrock E, Auer G. Genomic changes defining the genesis, progression, and malignancy potential in solid human tumors: a phenotype/genotype correlation. *Genes Chromosomes Cancer* 1999, 25:195-204.
- 32- Van Dekken H, Rosenberg C, Krijtenburg P, Alers J. Interphase cytogenetics and comparative genomic hybridization of human epithelial cancers and precursor lesions. *Histochem Cell Biol* 1997, 108:419-430
- 33- Kurtycz D, Nunez M, Arts T, Bauman C, Harris C, Inhorn S, Meisner L. Use of fluorescent in situ hybridization to detect aneuploidy in cervical dysplasia. *Diagn Cytopathol* 1996, 15:46-51.
- 34- Zhang A, Maner S, Betz R, Angstrom T, Stendahl U, Bergman F, Zetterberg A, Wallin KL. Genetic alterations in cervical carcinomas: frequent low-level amplifications of oncogenes are associated with human papillomavirus infection. *Int J Cancer* 2002, 101:427-433.
- 35- Mian C, Bancher D, Kohlberger P, Kainz C, Haitel A, Czerwenka K, Stani J, Breitenecker G, Wiener H. Fluorescence in situ hybridization in cervical smears: detection of numerical aberrations of chromosomes 7, 3, and X and relationship to HPV infection. *Gynecol Oncol* 1999, 75:41-46.
- 36- Heselmeyer K, Macville M, Schrock E, Blegen H, Hellstrom AC, Shah K, Auer G, Ried T. Advanced-stage cervical carcinomas are defined by a recurrent pattern of chromosomal aberrations revealing high genetic instability and a consistent gain of chromosome arm 3q. *Genes Chromosomes Cancer* 1997, 19:233-240.
- 37- Dellas A, Torhorst J, Jiang F, Proffitt J, Schultheiss E, Holzgreve W, Sauter G, Mihatsch MJ, Moch H. Prognostic value of genomic alterations in invasive cervical squamous cell carcinoma of clinical stage IB detected by comparative genomic hybridization. *Cancer Res* 1999, 59:3475-3479.
- 38- Kirchhoff M, Rose H, Petersen BL, Maahr J, Gerdes T, Lundsteen C, Bryndorf T, Kryger-Baggesen N, Christensen L, Engelholm SA, Philip J. Comparative genomic hybridization reveals a recurrent pattern of chromosomal aberrations in severe dysplasia/carcinoma in situ of the cervix and in advanced-stage cervical carcinoma. *Genes Chromosomes. Cancer* 1999, 24:144-150.
- 39- Allen DG, White DJ, Hutchins AM, Scurry JP, Tabrizi SN, Garland SM, Armes JE. Progressive genetic aberrations detected by comparative genomic hybridization in squamous cell cervical cancer. *Br J Cancer* 2000, 83:1659-1663.
- 40- Yang YC, Shyong WY, Chang MS, Chen YJ, Lin CH, Huang ZD, Wang, Hsu MT, Chen ML.

Frequent gain of copy number on the long arm of chromosome 3 in human cervical adenocarcinoma. *Cancer Genet Cytogenet* 2001, 131:48-53.

41- Umayahara K, Numa F, Suehiro Y, Sakata A, Nawata S, Ogata H, Suminami Y, Sakamoto M, Sasaki K, Kato H. Comparative genomic hybridization detects genetic alterations during early stages of cervical cancer progression. *Genes Chromosomes Cancer* 2002, 33:98-102.

42- Hidalgo A, Schewe C, Petersen S, Salcedo M, Gariglio P, Schluns K, Dietel M, Petersen I. Human papilloma virus status and chromosomal imbalances in primary cervical carcinomas and tumour cell lines. *Eur J Cancer* 2000, 36:542-548.

43- Matthews CP, Shera KA, McDougall JK. Genomic changes and HPV type in cervical carcinoma. *Proc Soc Exp Biol Med* 2000, 223:316-321.

44- Hopman AH, Smedts F, Dignef W, et al. Transition of high-grade cervical intraepithelial neoplasia to micro-invasive carcinoma is characterized by integration of HPV 16/18 and numerical chromosome abnormalities. *J Pathol.* 2004, 202:23-33.

45- Thorland EC, Myers SL, Gostout BS, et al. Common fragile sites are preferential targets for HPV16 integrations in cervical tumors. *Oncogene.* 2003, 22:1225-1237.

46- Choo KB, Lee HH, Liew LN, et al. Analysis of the unoccupied site of an integrated human papillomavirus 16 sequence in a cervical carcinoma. *Virology.* 1990, 178:621-625.

47- Kahn T, Turazza E, Ojeda R, et al. Integration of human papillomavirus type 6a DNA in a tonsillar carcinoma: chromosomal localization and nucleotide sequence of the genomic target region. *Cancer Res.* 1994, 54:1305-1312.

48- Heselmeyer K, du Manoir S, Blegen H, et al. A recurrent pattern of chromosomal aberrations and immunophenotypic appearance defines anal squamous cell carcinomas. *Br J Cancer.* 1997;76:1271-1278.

49- [Guzmán-Bistoni C](#), [Pinillos B](#), [Blanco-Arias MC](#), [Arenas de Sotolongo A](#), [Molina J](#), [García-Tamayo J](#), [Blasco-Olaetxea E](#). Expression of blood group-related antigens in neoplastic uterine cervix. *Clin Transl Oncol.* 2008,10:227-230

50- García Tamayo J, Molina J, Blasco-Olaetxea E. Importancia de los estudios de inmunohistoquímica en el diagnóstico y la evaluación pronóstica de la neoplasia intraepitelial y el cáncer cervical. *Investigación Clínica* 2009, 50: 241-250