



# Preservación de la válvula ileocecal y anastomosis a menos de tres Centímetros de la válvula en biomodelos. (cerdos) Resultados finales.

José Manuel De Abreu <sup>1</sup> .  
Alba E. Cardozo <sup>2</sup> .

<sup>1</sup>Profesor Asociado de la Universidad Central de Venezuela Jefe de la  
Cátedra Clínica Terapéutica y Quirúrgica B de la Escuela José María Vargas.  
Jefe de Servicio de Cirugía I Hospital Vargas de Caracas.  
josemanueldeabreu@gmail.com

<sup>2</sup>Profesor Asociado de la Universidad Central de Venezuela Jefe de Servicio  
Cirugía III Hospital Vargas de Caracas. Jefe Departamento Quirúrgico  
Hospital Vargas de Caracas

Correspondencia: Instituto de Medicina Tropical - Facultad de Medicina -  
Universidad Central de Venezuela.

Consignado el 03 de Octubre del 2011 a la Revista Vitae Academia  
Biomédica Digital.

## **RESUMEN**

**Objetivo:** Demostrar la experiencia en resecciones ileales más anastomosis, a menos de tres centímetros de la válvula ileocecal. **Métodos:** Un estudio prospectivo con 12 cerdos a quienes se les practicará resección a menos de tres centímetros de la válvula ileocecal y anastomosis termino terminal. **Ambiente:** Unidad de Investigación Quirúrgica de la Escuela Medicina José María Vargas. Facultad de Medicina UCV. **Resultados** La realización de anastomosis termino-terminal a menos de tres centímetros de la válvula ileocecal no es causa de dehiscencia de dicha anastomosis por alta presión, permitiendo conservar el colon derecho en su totalidad. **Conclusión** La realización de anastomosis a menos de tres centímetros de la válvula ileocecal son factibles, sin aumento de la morbilidad y mortalidad de los cerdos.

**PALABRAS CLAVE:** lesiones de íleon, lesiones penetrantes de íleon, válvula ileocecal, cerdos

**PRESERVATION OF ILEOCECAL VALVE AND ANASTOMOSIS AT LESS THAN THREE CENTIMETERS OF THE VALVE IN A PIG BIOMODEL. FINAL RESULTS.**

## **SUMMARY**

**Objective:** To report the results obtained in biomodels (pigs) subjected to ileal resection done at less than 3 centimeters of the ileocecal valve. **Method:** Prospective study of 12 pigs **Ambient:** Surgical Unit Medical School José María Vargas UCV. **Results:** Ileal anastomoses done at less than 3 centimeters of the ileocecal valve does not produce anastomotic dehiscence in all animals tested. **Conclusions:** Anastomoses at less than 3 centimeters of the ileocecal valve do not produce dehiscence or increase mortality.

**KEY WORDS:** ileon injuries, penetrating injuries, ileon, ileocecal valve, pigs

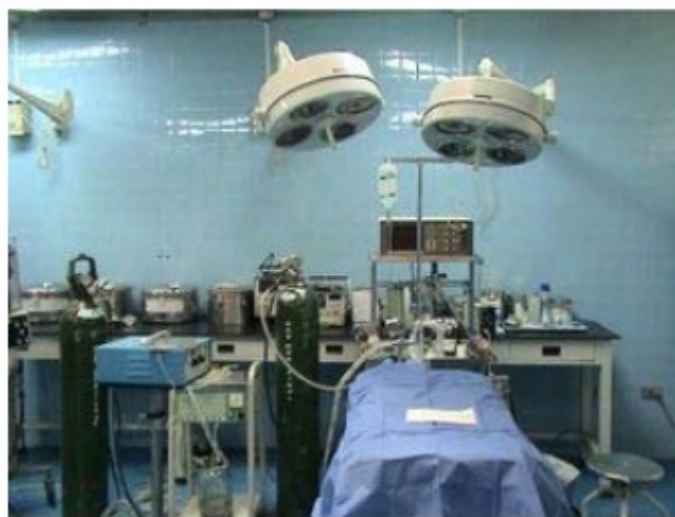**PRESERVACIÓN DE LA VÁLVULA ILEOCECAL Y ANASTOMOSIS A MENOS DE TRES CENTÍMETROS DE LA VÁLVULA EN BIOMODELOS. (CERDOS) RESULTADOS FINALES.**

## INTRODUCCIÓN

Las resecciones intestinales que abarcan límites más allá de las lesiones que ameritaron estas, conllevan a la pérdida de estructuras anatómicas, con funcionalidades características y primordiales para el mantenimiento de la homeostasis. Durante años hemos preconizado que las resecciones intestinales deben ser lo menos extensas posibles. Como en el caso de lesiones en colon ascendente donde demostramos<sup>(1)</sup> que las resecciones segmentarias de colon ascendente con anastomosis termino-terminales preservaban la integridad de la mayor parte del colon derecho; al igual que lesiones cercanas a tres centímetros de la válvula ileocecal no ameritaban la realización de hemicolectomía derecha, sino la realización de una anastomosis termino-terminal de ileon,<sup>(2,3,4)</sup> por consiguiente manteniendo la indemnidad de todo el colon derecho. Nuestros estudios previos, muestran que en biomodelos las anastomosis realizadas a menos de tres centímetros de la válvula ileocecal no son causa de dehiscencia con aumento de la presión intraluminal en el transito intestinal normal<sup>(4)</sup>, En este trabajo presentamos los resultados finales de este estudio experimental.

## MATERIALES Y MÉTODOS

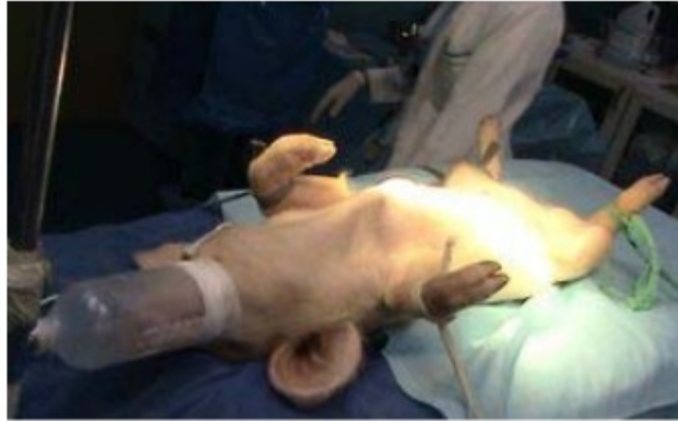Se realizó un estudio experimental, prospectivo, comparativo, para valorar las fases de cicatrización temprana en anastomosis de intestino delgado de cerdo a tres o menos centímetros de la válvula ileocecal, a quienes se les aplicó aumento de la presión intraluminal con solución salina al 0,9%, según el protocolo descrito en el estudio de indemnidad de la línea de sutura<sup>(3)</sup>. El presente trabajo se llevó a cabo en la unidad de Investigación Quirúrgica de la Escuela de Medicina José María Vargas de la Facultad de Medicina de la Universidad Central de Venezuela, con autorización del Comité de Ética de la Escuela de Medicina José María Vargas para la realización de los procedimientos quirúrgicos. (Figura 1.)



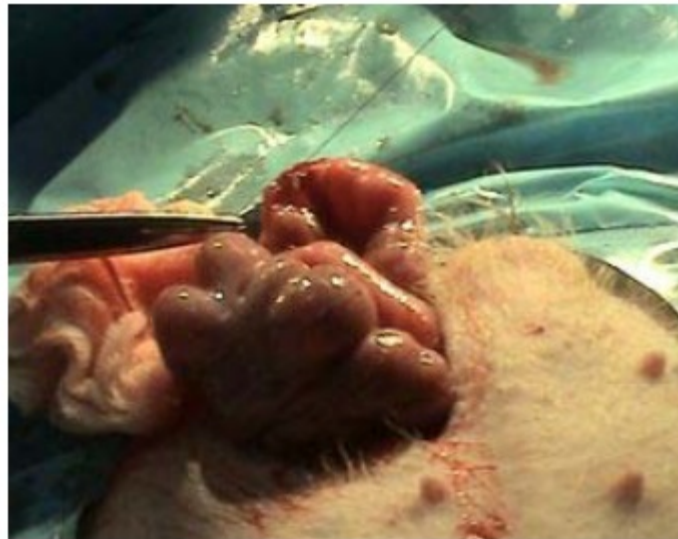**Figura 1.** Ambiente de la Unidad de Investigación Quirúrgica de la Escuela José María Vargas.

Protocolo:

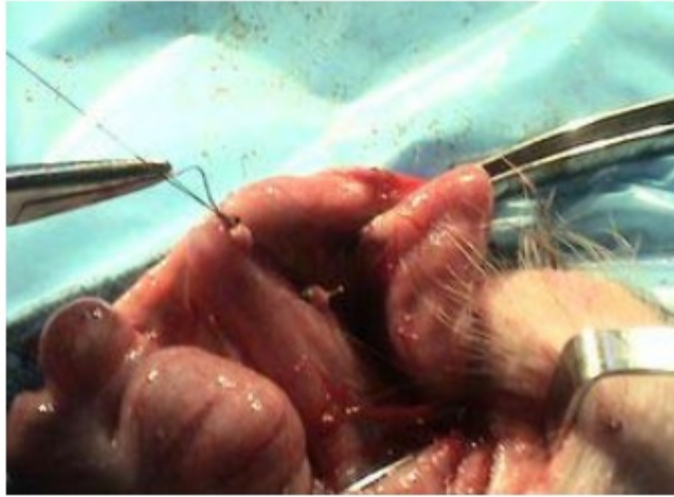
Se utilizaron cerdos de la raza Large White, lechones de 20 kilogramos de peso (machos y hembras), (Figura 2.)



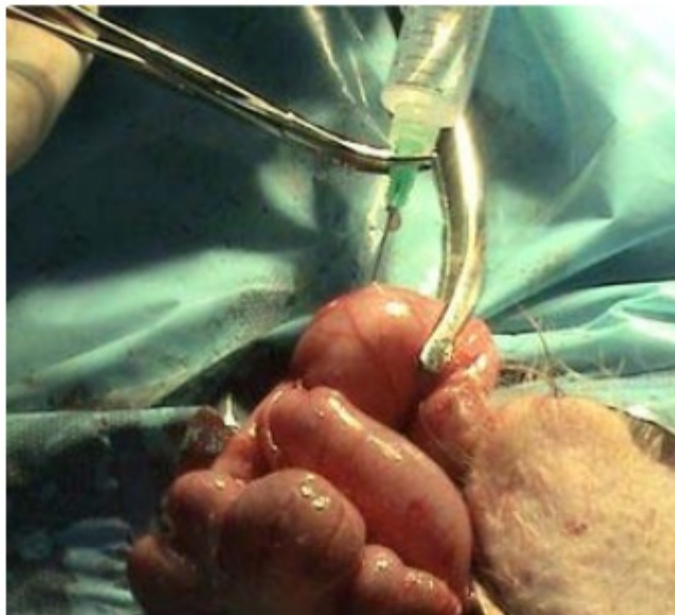**Figura 2.** Lechones Large White de 20 Kilogramos de peso. Se les practicó laparotomía exploradora media con resección del íleon distal a tres centímetros de la válvula ileocecal con anastomosis termino terminal de íleon (Figuras 3 y 4), en un plano con material absorbible poligalctin 910 (Vicryl® 4-0), previa administración del Volumen intraluminal de tolerancia (VIT) equivalente a 30 ml de solución, (Figura 5) y administración de alimentos por vía oral inmediatamente a la cirugía.



**Figura 3.** Anastomosis a tres centímetros de la válvula ileocecal.



**Figura 4.** Anastomosis termino-terminal en un solo plano con material absorbible Poliglactin 910 Vicryl® 4-0



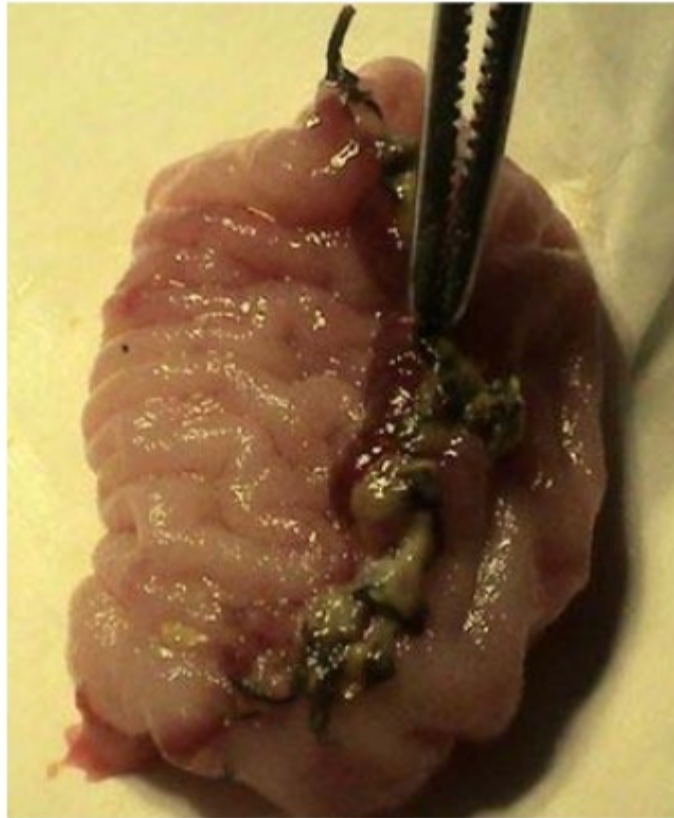**Figura 5.** Administración de solución fisiológica 0,9% a través de punción con aguja No 21.VIT Doce cerdos en el grupo experimental.

Todos se anestesiaron con anestesia general y se les realizó laparotomía exploradora siguiendo las normas de asepsia y antisepsia correspondientes a la Unidad de Investigación Quirúrgica.

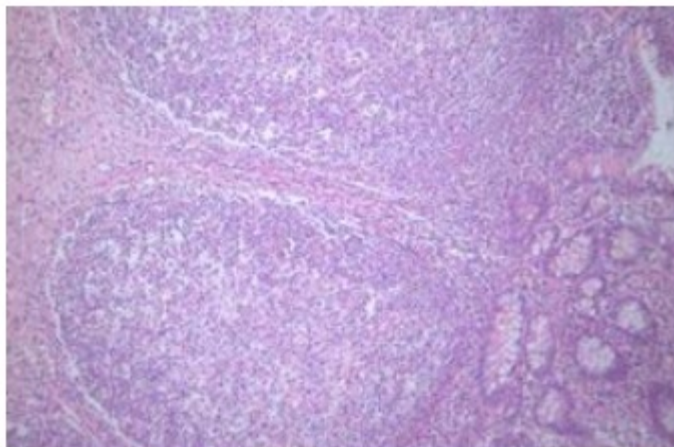
Grupo experimental de 12 cerdos: Se realizó laparotomía media exploradora con identificación de asa ileal cercana a la válvula ileocecal (a tres centímetros de la válvula ileocecal) se practica resección intestinal y anastomosis intestinal termino-terminal en un solo plano con material absorbible Poliglactin 910(Vicryl®), se colocan clamps de coprostasis tanto distal como proximal a la anastomosis a una distancia de cinco centímetros de ella proximal y a 1 cm distal, mediante punción con aguja 21 entre los dos clamps se aplica el VIT por 10 minutos, (Figura 5), al terminar de administrar el VIT se retiraron los clamps y se procedió a la síntesis de la pared abdominal del biomodelo.



Posterior al acto quirúrgico son enviados al Bioterio de la Escuela de Medicina José María Vargas, con hidratación oral e ingesta de alimentos *at libitum*. Transcurridas 48 horas, se practicó nueva laparotomía exploradora, se identificó la anastomosis ileal, y se observó si había dehiscencia o no de la misma, y se cerró por planos la pared abdominal. a las 96 horas de la última cirugía, se realizó una nueva laparotomía exploradora con visualización de la anastomosis y comprobación de su indemnidad. A los siete días de la última cirugía se realiza la última laparotomía donde se evidencia la indemnidad de la anastomosis, luego de comprobada se procede a resecar la anastomosis para ser llevada a estudio (la línea de sutura) en el Servicio de Anatomía Patológica del Hospital Vargas de Caracas. (Figuras 6 y 7)



**Figura 6.** Línea de sutura de la anastomosis que es enviada a Anatomía Patológica del Hospital Vargas de Caracas.



**Figura 7.** Corte histológico de la línea de sutura con tinción Hematoxilina Eosina, aumento de 100X.

Todos los biomodelos se mantuvieron en el mismo ambiente del Bioterio de la Escuela de Medicina José María Vargas; con un área aproximada de 12 metros cuadrados, para su alimentación se le suministró agua *ad libitum* y como alimento cerdarina® 250 gramos promedio por animal por día, se mantuvo luz artificial blanca durante el día y en oscuridad durante la noche. Con un máximo de seis biomodelos en el Bioterio, cada uno de ellos con una estancia de 12 días mínimo en el Bioterio.

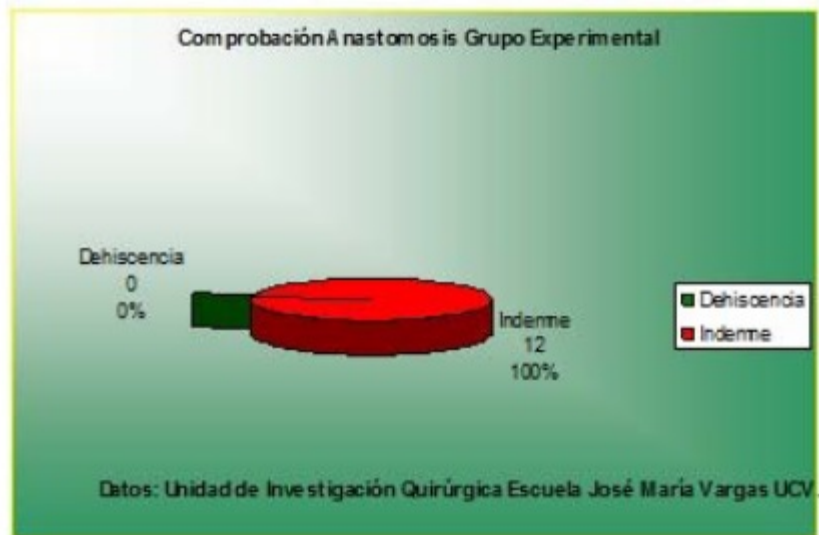Los biomodelos fueron llevados a cirugía en número de dos por día. La premedicación utilizada para cada animal fue la siguiente, vía intramuscular. Ketamina 40 mg x Kg, Xilacina 4 mg x Kg y Atropina 0,5 mg x 10 Kg. Durante el acto quirúrgico se utilizó una máquina Ohio con vaporización de enflurano Ethrane®. Anestesia general inhalatoria vía máscara y oxígeno 4 litros/min, mas fentanyl 0,5 ml vía intramuscular.

Durante el post operatorio se administró antibioticoterapia por vía intramuscular enfloroxacina, sulfamethoxazole + trimethoprim 1,5 ml día y como analgésico post operatorio inmediato metamizol 1 ml intramuscular. Todos los animales se enviaron al mismo ambiente de donde procedían, permaneciendo con los cerdos no intervenidos. Se administró la misma cantidad de agua *ad libitum* y Cerdarina®, al grupo total de animales.

Las muestras tomadas de la línea de sutura de las anastomosis fueron colocadas en envases de plástico con formol al 10%, y fueron procesadas por el Servicio de Anatomía Patológica del Hospital Vargas de Caracas, los cortes histológicos fueron realizados con tinción de hematoxilina eosina y con coloración de tricrómico de Masson para visualizar las fibras de colágeno. El estudio se realizó durante el período comprendido entre el mes de Enero de 2010 y el mes de Febrero de 2011.

## RESULTADOS

**Macroscópicos:** Como hallazgos de las intervenciones no hubo dehiscencia en ninguna de las anastomosis realizadas ni presencia de colecciones intraabdominales. (Cuadro 1)



**Cuadro 1.** Demostración de la indemnidad de las doce anastomosis a tres centímetros de la válvula ileocecal.

En el grupo de estudio se presentaron las siguientes complicaciones: 1- Síndrome adherencial severo a medida que se practicaban mayor número de cirugías. 2- Pérdida de peso de 1,5 a 2 Kg promedio por animal al completar el ciclo de cirugías.

**Microscópicos:** Se realizó tinción con hematoxilina eosina y Tricrómico de Masson aumento x 100 (éste último para visualizar las fibras de colágeno). La valoración de las láminas se realizó en el Servicio de Anatomía Patológica del Hospital Vargas de Caracas, tres parámetros se fijaron:

1-Inflamación (células presentes en cantidad), edema y fibrosis. Límites de la evaluación: Desde la muscular de la mucosa, toda el espesor de la submucosa, hasta la serosa intestinal. La ausencia de cualquiera de los tres parámetros se tomó como 0 y la presencia de ellos se clasificó de acuerdo con una escala cualitativa +, ++, +++, según su presencia (inflamación, edema, fibrosis) mayor número de cruces.

La interpretación de los hallazgos se tabuló en cuadros para el grupo experimental (Siete días). (Tabla 1.).

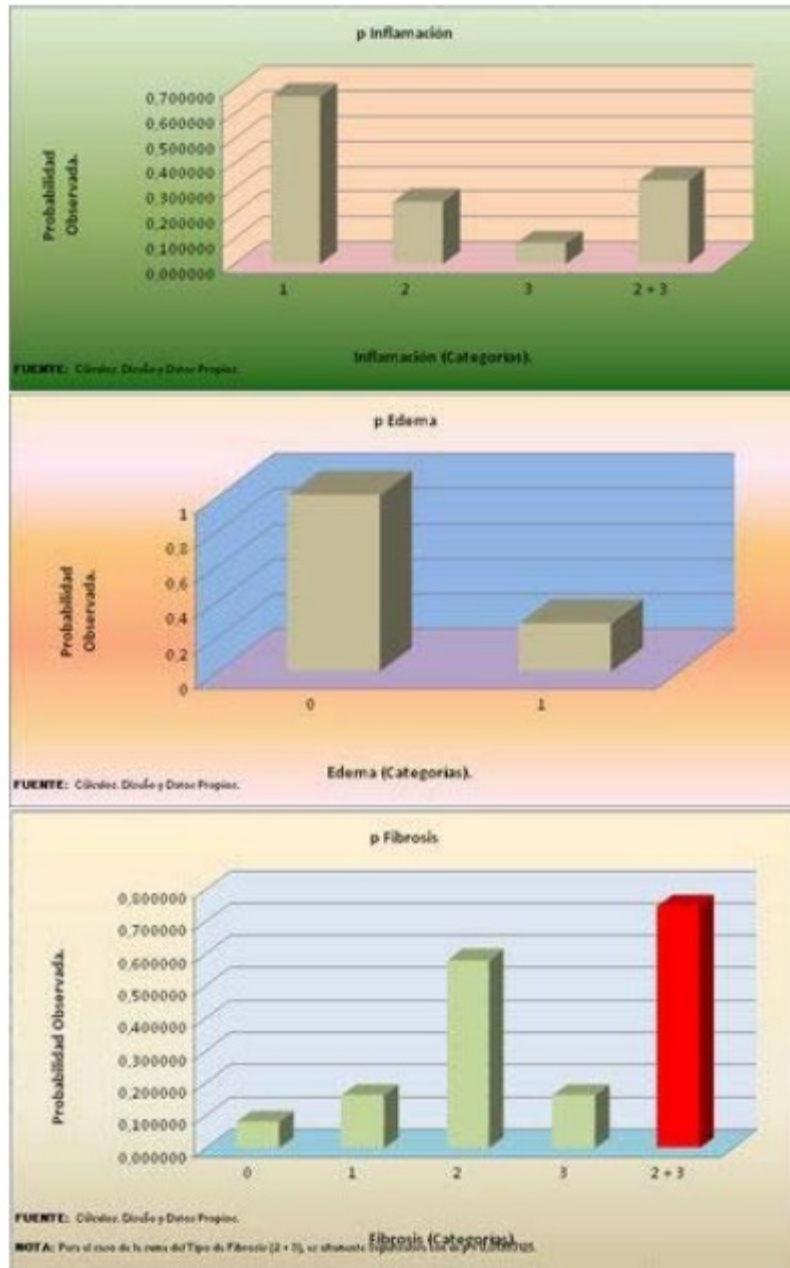


CERDOS	GRUPO	EXPERIMENTAL	7 DÍAS
	INFLAMACIÓN	EDEMA	FIBROSIS
1	+	0	+
2	++	0	0
3	+++	0	+
4	+	0	++
5	+	+	++
6	++	+	+++
7	+	0	++
8	+	0	++
9	+	0	+++
10	++	+	++
11	+	0	++
12	+	0	++

**Tabla 1.** Hallazgos histológicos a nivel de los cortes de las líneas de anastomosis intestinal en el grupo experimental a los siete días de la tercera cirugía: Ausencia 0, Presencia: leve (+), moderada (++), abundante (+++).

Debido a que los hallazgos microscópicos se evalúan en cruces su presencia y 0(cero) su ausencia, para la realización de análisis estadístico se colocaron los siguientes valores numéricos: 0=0 +=1 ++=2 +++=3.

Análisis estadístico, Distribución Binomial con un alfa de 0,05.



**Conclusión estadística:** En cuanto a la Inflamación y Edema no existe significación estadística.

En relación a la Fibrosis la diferencia entre la proporción teórica y la observada es significativa, no es debida al azar, y el p- Valor que le corresponde es de 0.01953125; el cual es mucho menor que 0,05.

## DISCUSIÓN

La preservación de las estructuras abdominales para el mantenimiento de sus funciones, es un punto de interés esencial para la cirugía; siendo la conservación de la vida lo primordial.<sup>(1)</sup> La presión que pueda ejercer la válvula ileocecal indemne sobre la línea de sutura de anastomosis a menos de tres centímetros de la misma, no tiene influencia sobre el aumento

de dehiscencia de las anastomosis si estas son llevadas a cabo en forma reglada técnicamente.<sup>(3,4)</sup>

El tratamiento de las heridas encontradas en asas delgadas puede implicar toda una variedad de procedimientos, según sea la naturaleza precisa de las lesiones. <sup>(1)</sup> Contrariamente a la conducta usual en el tratamiento de las heridas de intestino delgado en las que la sutura de las lesiones incluso múltiples, es preferible en lo posible a la resección, que se reservaba para las heridas con lesión de la inserción mesentérica o de vasos sanguíneos del intestino, en el tratamiento de las heridas de ileon distal se practica la resección de la lesión más una hemicolectomía derecha con anastomosis. Este rechazo a preservar la válvula y por ende el colon derecho se basa en el hecho de que la presión que ejerce la válvula ileocecal antes de la anastomosis provocaría la dehiscencia de la misma.

Al preservar la válvula ileocecal estamos preservando el colon ascendente, dado que la conducta propuesta para la reparación de la lesión de ileon distal es la resección de la lesión y una hemicolectomía derecha más anastomosis, conocemos la función del colon derecho que se perdería al resecarlo.

El haber realizado resecciones a 3 centímetros de la válvula ileocecal y anastomosis en seres humanos anteriormente <sup>(3,4)</sup> , nos guió a extremar experimentalmente las condiciones en que pudiesen estar sometidas estas anastomosis y como sería su comportamiento (indemnidad o dehiscencia). Estos resultados finales con doce cerdos que fueron sometidos a un aumento de su presión intraluminal luego de efectuada la anastomosis nos da un resultado favorable al permanecer indemne dichas anastomosis, siendo evaluados durante tres cirugías continuas.

Estos resultados de indemnidad en biomodelos y los obtenidos en el 2008<sup>(4)</sup> nos indican que son factibles las resecciones a tres centímetros de la válvula ileocecal mas anastomosis termino terminal, con preservación del colon derecho.

Proyecto 1086 financiado por el Consejo de Desarrollo Científico y Humanístico de la Universidad Central de Venezuela y el Ministerio del Poder Popular para la Salud y Protección Social.

## REFERENCIAS

1. De Abreu JM, Cardozo AE: Resecciones segmentarias de colon ascendente con anastomosis término-lateral. Revista Venezolana de Cirugía. Vol 57. N° 3, Septiembre 2004, pp: 110-120.
2. De Abreu JM. "Línea de sutura de anastomosis intestinales: efecto de la presión ejercida por el volumen intraluminal durante el transito intestinal normal". Resultados preliminares. Biomodelos. Revista de la Sociedad Venezolana de Cirugía Volumen 63 N° 1 Marzo 2010, pp 9-19.
3. De Abreu JM, Cardozo AE: Anastomosis intestinales a menos de tres centímetros de la válvula ileocecal. Experiencia de 14 años. (1995-2009) en el Hospital Vargas de Caracas. VITAE Academia Biomédica Digital Enero-Marzo 2010 N° 41. Disponible en: <http://>

vitae.ucv.ve/?module=articulo&rv=91&n=4096

4. De Abreu JM, Cardozo AE, Armas A: Preservación de la válvula ileocecal y anastomosis a menos de tres centímetros de la válvula en biomodelos, cerdos. Resultados preliminares. VITAE Academia Biomédica Digital Abril-Julio 2010 N°42. Disponible en: <http://vitae.ucv.ve/?module=articulo&rv=94&n=4168>