



Introducción de la ecocardiografía transtorácica en la consulta externa de cardiología en Puerto Píritu, Municipio Peñalver, Estado Anzoátegui. Venezuela

Elirub Rojas ¹ .

¹Médico Cardiólogo elilourojas@gmail.com

Correspondencia: Instituto de Medicina Tropical - Facultad de Medicina - Universidad Central de Venezuela.

Consignado el 28 de Febrero del 2011 a la Revista Vitae Academia Biomédica Digital.

RESUMEN

Introducción: La ecocardiografía se ha convertido en la técnica de elección para el diagnóstico y seguimiento de la mayoría de las cardiopatías. Las principales ventajas de la técnica son : rapidez, amplia disponibilidad, la excelente relación costo-beneficio y su carácter no invasivo **Objetivo:** Conocer los hallazgos ecocardiograficos en pacientes evaluados en la consulta de cardiología del centro clínico Puerto Piritu a los que se realizo ecocardiograma transtoracico (ETT) **Métodos:** Se realizo un estudio prospectivo, observacional, transversal. La muestra estuvo

representado por 100 pacientes procedente de la consulta de Cardiología a quienes se les realizó ETT. Resultados: De los 100 ETT realizados se observó que el hallazgo más frecuente fue hipertrofia ventricular izquierda en 30 casos, seguido de trastornos de contractilidad en cardiopatía isquémica 17 casos. La indicación más frecuente fue HTA, seguida de palpitaciones y disnea. Los grupos etarios donde se encontró la mayoría de los pacientes fue 39-49, 51-62 y 63 a 74 años. En cuanto al género más frecuentemente evaluado fue el femenino con 60%. Discusión: Todo paciente con diagnóstico presuntivo de cardiopatía o con síntomas sugerentes de origen cardíaco, así como aquellos con una cardiopatía conocida deben ser estudiados mediante la ecocardiografía.

PALABRAS CLAVE: ecocardiograma transtorácico, Doppler, evaluación cardiovascular, consulta externa, Venezuela

INTRODUCTION OF TRANSTHORACIC ECHOCARDIOGRAPHY IN THE CARDIOLOGICAL CLINIC IN PUERTO PÍRITU, MUNICIPIO PEÑALVER, ESTADO ANZOÁTEGUI, VENEZUELA

SUMMARY

Introduction : Echocardiography has become the technology of choice for the diagnosis and follow-up of the majority of cardiopathies. The principal advantages of this technology are: speed, wide availability, the excellent cost-benefit relationship and its not invasive character. Objective : To describe echocardiographic findings in patients evaluated in the cardiology clinic of the Puerto Píritu clinical center. Methods: 100 patients attending the clinic were subjected to a transthoracic echocardiography. Results: the more frequent finding was left ventricular hypertrophy in 30 cases, followed by disorders of contractility in ischaemic cardiopathy (17 cases). Discussion: Every patient with diagnostic presuntivo of cardiopathy or with suggestive symptoms of cardiac origin, as well as those with a known cardiopathy must be studied by means of echocardiography.

KEY WORDS: transthoracic echocardiography, Doppler, cardiovascular evaluation. Outpatient. Venezuela

INTRODUCCIÓN DE LA ECOCARDIOGRAFÍA TRANSTORÁCICA EN LA CONSULTA EXTERNA DE CARDIOLOGÍA EN PUERTO PÍRITU, MUNICIPIO PEÑALVER, ESTADO ANZOÁTEGUI. VENEZUELA

INTRODUCCIÓN

El ecocardiograma transtorácico es un método de diagnóstico no invasivo que utiliza el ultrasonido para evaluar la estructura, la función del corazón y de sus válvulas. Durante el estudio, se coloca un transductor en diferentes lugares del tórax del paciente para obtener las imágenes que son interpretadas por el cardiólogo. (1) En 1954 Edler y Hertz de Suecia fueron los primeros en registrar los movimientos de las estructuras cardíacas por ecografía y en los años 70 Joyner de la Universidad de Pensylvania fueron los primeros en utilizar la ecocardiografía para examinar el corazón. En 1965 Feigenbaum publicó la detección de derrame pericárdico y en marzo de 1977 se realizó la primera exploración sectorial con 2D (bidimensional) en la Mayo Clinic. Posteriormente la incorporación de técnica Doppler que

mide las velocidades del flujo sanguíneo en corazón y grandes vasos convirtió la ecocardiografía no solo en una técnica de imagen sino en una técnica de evaluación hemodinámica no invasiva. (2) La introducción de la ecocardiografía en la práctica clínica hace más de dos décadas, la difusión de esta técnica y su consolidación ha sido tal que hoy día se considera impensable una cardiología asistencial sin ecocardiografía, debido a que proporciona información anatómica y funcional. (1)

Las guías para el uso de la ecocardiografía fueron publicadas por un grupo de expertos de la ACC/AHA en 1997, proporcionando recomendaciones con relación al uso apropiado de la ecocardiografía en varias situaciones como: Soplos cardiacos sugerentes de afectación estructural (estenosis, regurgitaciones valvulares), evaluación pre-post intervenciones por enfermedad valvular y prótesis, dolor torácico y evidencia clínica de derrame pericardico , disección aortica e isquemia, disnea , edema o miocardiopatias, enfermedad pericardica, masa y tumores cardiacos, sospecha de disección aortica, enfermedad pulmonar e hipertensión pulmonar, hipertensión arterial sistémica, eventos neurológicos oclusivos vasculares, arritmias y palpitaciones, previo a cardioversión eléctrica , pacientes con sincope ,evaluación de la presencia de enfermedad cardiovascular con historia familiar de transmisión genética ,pacientes lesionados críticos (traumatismo contuso o penetrante de tórax con sospecha de lesión cardiaca), pacientes con cardiopatías congénitas, pacientes clínicamente enfermos ante la duda de disección de aorta, endocarditis o daño por electrodo de MCP o catéter de vía central.(3)

La ecocardiografía se ha convertido en la técnica de elección para el diagnóstico y seguimiento de la mayoría de las cardiopatías. Las principales ventajas de la técnica son: rapidez, amplia disponibilidad, la excelente relación costo-beneficio y su carácter no invasivo(1) En el año 2010 se incorpora la ecocardiografía transtoracica como método diagnostico complementario al examen físico, electrocardiograma y radiografía de tórax realizados en la consulta externa de Cardiología en el centro clínico de Puerto Piritu como parte de la evaluación cardiovascular.

OBJETIVO:

Determinar los hallazgos ecocardiográficos en pacientes evaluados en la consulta de cardiología del centro clínico Puerto Piritu a los que se realizo estudio de ecocardiograma transtoracico. 2010-Enero 2011.

Objetivos Específicos:

- Conocer los hallazgos ecocardiograficos en pacientes evaluados en la Consulta externa de cardiología
- Establecer las indicaciones de solicitud de ecocardiograma trastoracico
- Identificar el grupo etario de los pacientes de la consulta de cardiologia a los que se les realizo estudio de ecocardiografia transtoracica
- Determinar el sexo de los pacientes evaluados en la consulta de cardiología a los que se les realizo ecocardiograma trastoracico

Pacientes y métodos:

Se realizó un estudio prospectivo, observacional, transversal. La muestra estuvo representado por 100 pacientes procedentes de la consulta de Cardiología a quienes se les realizo ETT. Para la realización de los estudios, se conto con equipo de ecocardiografía Doppler con ecocardiografía en modo M, bidimensional, Doppler pulsado, continuo y color , transductor y un software adecuado para análisis.

Análisis Estadístico:

Se procedió a calcular las frecuencias y porcentajes de las variables categóricas (nominales u ordinales).

RESULTADOS

De los 100 estudios ecocardiográficos realizados se observaron como hallazgos mas frecuentes la hipertrofia ventricular izquierda (HVI) en 30 casos, seguida de trastornos de contractilidad en cardiopatía isquémica en 17 casos, miocardiopatía dilatada y valvulopatía en 15 casos, cardiopatía congénita en 4 casos y derrame pericardico en 3 casos, 16 casos no presentaron hallazgos patológicos (Figura 1).

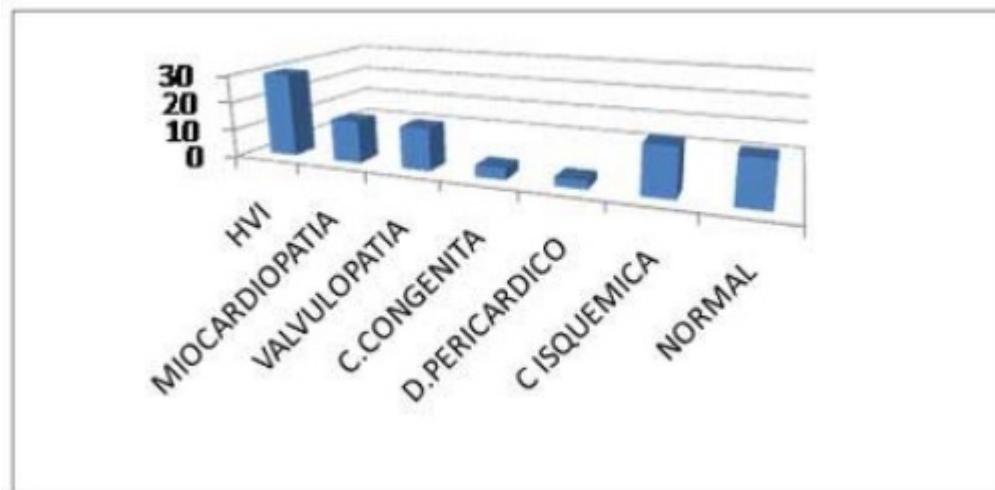


Figura 1. Distribución de frecuencia según hallazgos en ecocardiograma trastorácico de pacientes evaluados en la consulta de Cardiología.

Las indicaciones mas frecuentes para solicitar ETT fueron: Hipertensión arterial (HTA) 50%, palpitaciones 35%, disnea 30%, dolor torácico 26%, soplo 25%, edema 10%, síndrome febril 5% y síncope 3% (Figura 2).

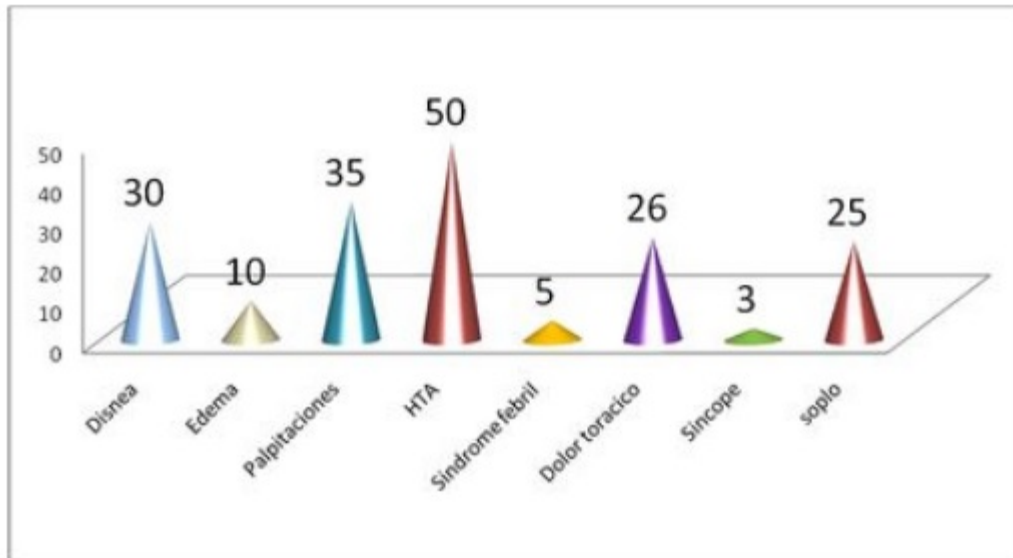


Figura 2. Distribución de frecuencia según las indicaciones colocadas en la solicitud de ecocardiograma transtorácico de pacientes procedentes de la consulta de cardiología.

De los 100 ecocardiogramas transtorácicos realizados a pacientes evaluados en la consulta de cardiología, el 25 % correspondió al grupo etario entre 39-50 años, seguido con un 22% del grupo de 51-62 años y 19% entre 63-74 años (Figura 3).

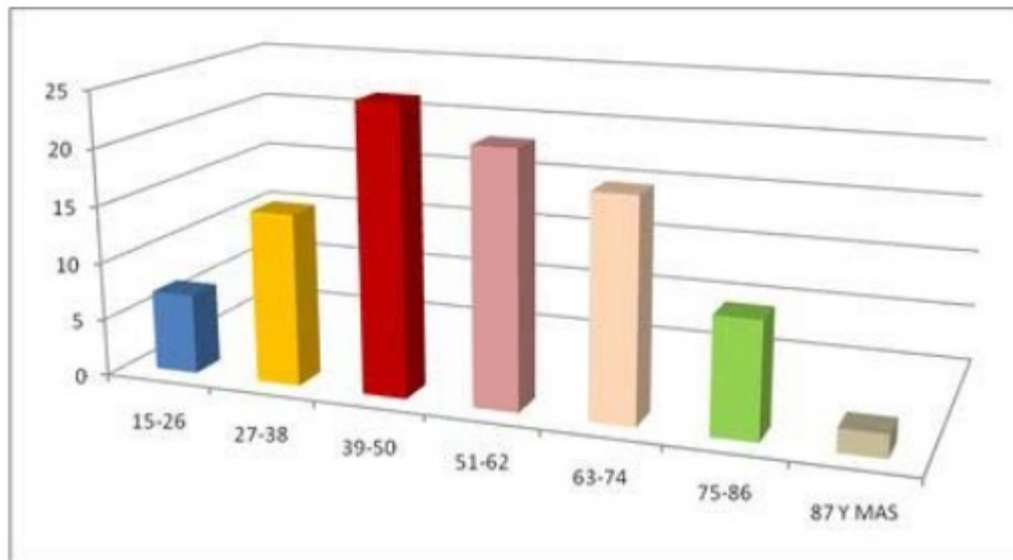


Figura 3. Distribución de frecuencia según los grupos etarios de pacientes procedentes de la consulta de cardiología a los que se les realizó ecocardiograma transtorácico. El 60% de los pacientes evaluados en la consulta de cardiología correspondieron al sexo femenino y el 40% restante al sexo masculino (Figura 4).

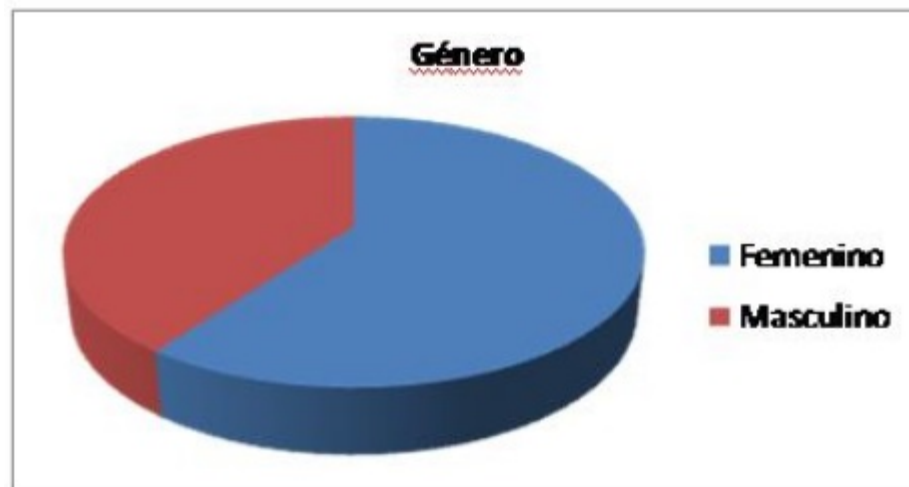


Figura 4. Distribución de frecuencia según género de los pacientes evaluados en la consulta de cardiología a los que se les realizó ecocardiograma transtorácico.

DISCUSIÓN Y CONCLUSIONES

La ecocardiografía juega un papel importante en el diagnóstico y tratamiento de una amplia variedad de cardiopatía adquirida y congénitas, en los trastornos de un grupo diverso de pacientes.⁽⁴⁾ Todo paciente con sospechas de cardiopatía o con síntomas sugerentes de origen cardíaco, así como aquellos con una cardiopatía conocida deben ser estudiados mediante la ecocardiografía. Por ser una prueba complementaria, la información que aporta solo tendrá utilidad para tomar decisiones dentro del contexto clínico de cada sujeto. ⁽⁵⁾

En esta serie de 100 pacientes se encontraron como hallazgos en ecocardiograma transtorácico: hipertrofia ventricular izquierda en 30 pacientes, Cardiopatías congénitas: 4 casos, siendo la comunicación interauricular 1 caso, Aorta bivalva 1 caso, Comunicación interventricular 2 casos ; 15 pacientes con Valvulopatías, 15 con Miocardiopatía dilatada , 17 casos con Cardiopatía isquémica con disfunción sistólica leve, moderada o severa, 3 casos de derrame pericardico y 16 casos con estudios normales.

En relación a la indicación para el estudio ecocardiografico: disnea 30%, edema 10%, palpitaciones 35%, hipertensión arterial 50%, síncope 3%, dolor torácico 26% y soplo en alguno de los focos 25%.

Los grupos etarios de los pacientes evaluados en consulta y a los que se realizo ETT, son 25% 39-50años, seguido por 22% en el grupo de 51-62 años y 19% en el grupo de los 63-74años. En cuanto al sexo de los pacientes evaluados el 60% lo constituye el sexo femenino. Debido a los aportes del estudio de imágenes cardíacas en aquellos pacientes, con indicaciones claras, se considera necesaria la incorporación de la ecocardiografía transtorácica en aquellos centros asistenciales públicos que no cuentan con esta herramienta, para el beneficio tanto de los pacientes ingresados como de los ambulatorios. Esto permitiría un estudio cardiovascular completo con las ventajas aportadas por este método en múltiples estudios alrededor de los años.

Se recomienda que se realicen otros estudios que permitan conocer más a profundidad la realidad regional o zonal en relación a la esfera cardiovascular, así como implementar herramientas tecnológicas como la ecocardiografía en la evaluación cardíaca.

REFERENCIAS

1. Oh, J; Seward,J;Tajik,J. ECO Manual. Editorial Marban, 1999; pp 276.
2. Evangelista,A; Alonso,A; Martin,R. Guías de práctica clínica de la Sociedad Española de Cardiología en ecocardiografía. Rev Esp Cardiol 2000;53:663-683.
3. Braunwald,E; Zipes,D; Libby,P. Braunwalds Cardiologia “El libro de medicina Cardiovascular”,tomo 1. Editorial Marban Libros, 2003. Capitulo 7
4. Thomas Ryan, William F. Armstrong, Bijoy K. Khandheria Task Force 4: Training in Echocardiography: Endorsed by the American Society of Echocardiography.J Am Coll Cardiol 2008 51: 361-367
5. Garcia,M; Zamorano, JL. Procedimientos de ecocardiografía. Editorial McGraw Hill,Madrid 2004