



Inmunohistoquímica en tumores de partes blandas

Jorge García Tamayo ¹ .
Cathy Hernandez
Adriana María Morales Araujo

¹Médico Cirujano - Doctor en Ciencias Médicas. novapath@yahoo.com

Correspondencia: Instituto de Medicina Tropical - Facultad de Medicina -
Universidad Central de Venezuela.

Consignado el 31 de Diciembre del 2000 a la Revista Vitae Academia
Biomédica Digital.

RESUMEN

Se revisan 430 casos de tumores de partes blandas (TPB) diagnosticados como tumores benignos, pseudosarcomas y sarcomas. Todos los casos fueron examinados histológicamente y con inmunohistoquímica (IHQ) para llegar a un diagnóstico. Se destaca la importancia de la IHQ y la necesidad de utilizar diferentes anticuerpos en presencia de diversos tumores. Se describen avances en este campo con posibilidades de utilizar nuevos marcadores tumorales y progresos en citogenética y biología molecular para ofrecer mejoras en el diagnóstico y en la predicción del pronóstico de estas neoplasias.

PALABRAS CLAVE: Inmunohistoquímica, tumores de partes blandas, anticuerpos, diagnóstico.

IMMUNOHISTOCHEMISTRY IN SOFT TISSUE TUMORS

SUMMARY

The diagnosis of 430 benign, pseudosarcomatous tumors and sarcomas of soft tissue was reviewed. In all cases the histology and immunohistochemistry was examined in order to reach a diagnosis. The important role of immunohistochemistry through the use of a variety of antibodies in different tumors pointed out. Advances in this field with new tumor markers, progress in cytogenetics and molecular biology in order to improve the diagnosis and predict

the prognosis of these neoplasms are described.

KEY WORDS: Immunohistochemistry, soft tissue tumors, antibodies, diagnosis.

INTRODUCCIÓN

La importancia de los estudios de inmunohistoquímica (IHQ) en los tumores de partes blandas (TPB) radica en la necesidad que tiene el patólogo de precisar el diagnóstico histopatológico de lesiones benignas y malignas pseudosarcomatosas o sarcomatosas y poder diferenciarlas de neoplasias de otro origen (1, 2, 3).

Para fines de este trabajo se estudiaron 480 casos de TPB diagnosticados en el laboratorio con el auxilio de la IHQ durante los años 1998 hasta noviembre del año 2003. Se destacará la importancia de los diferentes anticuerpos utilizados y los criterios clínicos y patológicos que privaron para hacer el diagnóstico inmunohistoquímico de estas neoplasias. Igualmente se señalarán algunos nuevos anticuerpos a ser incorporados a las labores diagnósticas y recientes avances en biología molecular y citogenética que pueden contribuir a facilitar el diagnóstico de los TPB.

MATERIALES Y MÉTODOS

Se revisaron los archivos del Laboratorio de Patología Molecular NOVAPATH, de los años 1998-2003, y se seleccionaron 430 casos de tumores benignos y malignos de partes blandas. Se reevaluó cada caso en sus aspectos histológicos e inmunohistoquímicos, y sus características morfológicas se relacionaron con la edad, el sexo y la localización de los mismos. Se agruparon de acuerdo con el diagnóstico para ser evaluados.

En casi todos los casos se recibió el material ya incluido en parafina; ocasionalmente se recibió material recién fijado en formol al 10% para ser procesado histológicamente. En algunas ocasiones fue necesario reincluir en parafina las muestras recibidas en bloques con la finalidad de mejorar la calidad del material o de reorientar las lesiones, para luego hacer nuevos cortes de tres a cuatro micras y su ulterior procesamiento de rutina, para finalmente ser teñidos con hematoxilina y eosina y examinados con un microscopio de luz. En algunos casos, antes del estudio inmunohistoquímico, se realizó la coloración de PAS con el reactivo de Schiff usando la digestión con diastasa para la detección del glicógeno.

Los cortes de dos a cuatro micras fueron hechos en un micrótopo rotatorio y recogidos en láminas sialinizadas o recubiertas con poli-L-lisina, previo bloqueo de la peroxidasa endógena con peróxido de hidrógeno-metanol. Se utilizó para la recuperación antigénica una solución de citrato de sodio a pH 6, en una olla de presión dentro de un horno de microondas para elevar la temperatura a 100°C durante varios minutos. Se usó como cámara húmeda, un sistema de capilaridad de Shandon y los anticuerpos usados fueron de DAKO a las diluciones correspondientes. Se examinó cada caso con una serie de anticuerpos de acuerdo con el diagnóstico planteado; de manera general se utilizaron los siguientes anticuerpos: Vimentina, Actina Muscular Específica, HHF35, Proteína S-100, PGP 9.5, CD31, CD34, CD117, Factor VIII, Desmina, Myo-D1, Inhibina, Calretinina, Melana, HMB45, EMA y Queratina AE1-AE3.

RESULTADOS: CASO NP 1011-2000 TUMORACIÓN ABDOMINAL DE UN MES DE EVOLUCIÓN

De un total de 430 TPB seleccionados, se estudiaron 115 TPB que fueron clasificados dentro de un grupo denominado Tumores de Partes Blandas Malignos de Células Redondas (TPBMCR) y los criterios utilizados para su diagnóstico han sido publicados previamente de manera general para el grupo de los TMCR (4). Estos tumores fueron los siguientes: 42 Sarcomas de Ewing, 18 Tumores Neuroectodérmicos Primitivos Periféricos, 17 Neuroblastomas, 32 Rabdomiosarcomas y 6 Tumores Desmoplásicos de Células Redondas con Diferenciación Divergente. Los resultados del estudio IHQ se muestran en las tablas que van del 1 al 5.

| Número del Caso | Edad | Sexo | Localización |
|-----------------|------|------|----------------------------|
| 1- 694- 02 | 28 | M | Tumor intra abdominal |
| 2- 814- 02 | 18 | M | Tumor intra abdominal |
| 3- 870- 01 | 18 | M | Tumor Retroperitoneal |
| 4- 1011-00 | 4 | M | Tumor Retroperitoneal |
| 5- 348- 99 | 13 | M | Ganglio Linfático Cervical |
| 6- 320- 98 | 9 | M | Tumor Retroperitoneal |

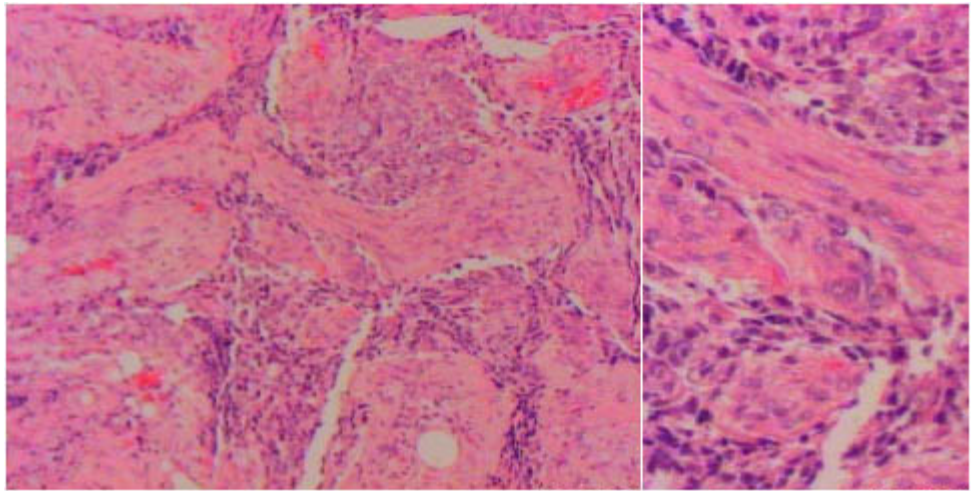
Tabla 1

Tumores desmoplásicos de células redondas
de diferenciación divergente
Novapath 1998-2003

Caso NP 1011-2000 Niño de 4 años de edad con tumoración abdominal de un mes de evolución.

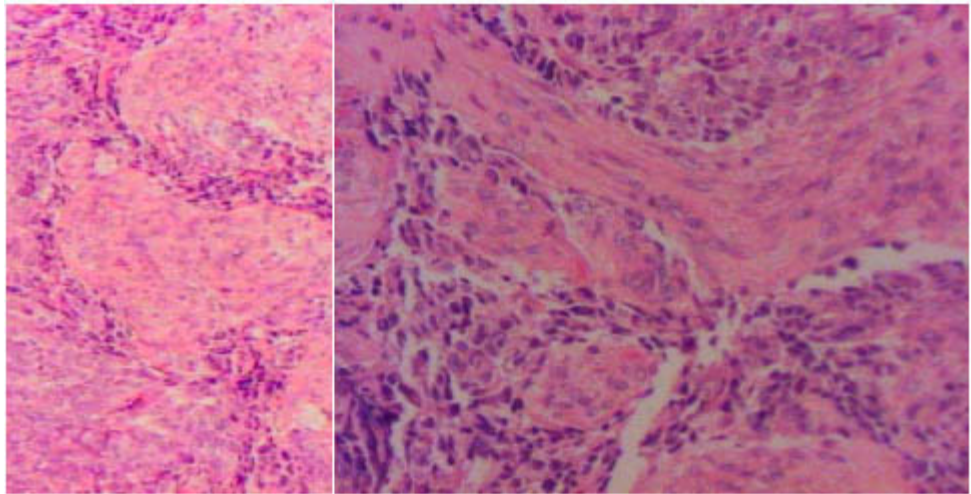
Comentarios: Es intervenido quirúrgicamente y se encuentra una tumoración adherida al retroperitoneo, se toma biopsia. El tumor forma islas de células con apariencia epiteliode y con abundante tejido conjuntivo alrededor. Se plantean diagnósticos como Tumor de Wilms, Neuroblastoma y Rabdomiosarcoma. Se observó positividad con Enolasa Neuronal Específica, con Antígeno de Membrana Epitelial (EMA), con Proteína S100 y Vimentina.

Diagnóstico: Tumor desmoplásico de células redondas intrabdominal con diferenciación divergente.



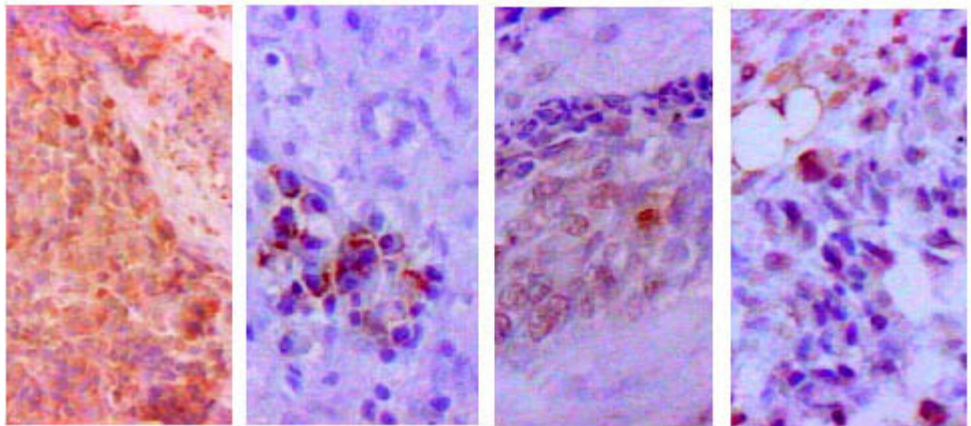
H&E 200X

H&E 400X



H&E 200X

H&E 400X



ENS 200X

EMA 200X

S100 200X

VIM 200X

Caso: NP 1011-2000

| Número del Caso | Edad | Sexo | Diagnóstico IHQ | Localización |
|-----------------|------|------|------------------|-------------------|
| 1-170-98 | 14 | M | Sarcoma de Ewing | Fémur Izquierdo |
| 2-210-98 | 11 | M | Sarcoma de Ewing | Cresta Iliaca Der |

| | | | | |
|-----------|---------|---|------------------|----------------------------|
| 3-297-98 | 06 | M | Sarcoma de Ewing | Nód. Región Frontal |
| 4-359-98 | 26 | M | Sarcoma de Ewing | Paravertebral Der. |
| 5-414-98 | 18meses | M | Sarcoma de Ewing | Codo |
| 6-030-99 | 17 | M | Sarcoma de Ewing | Maxilar Izquierda |
| 7-032-99 | 26 | M | Sarcoma de Ewing | Col. Vert, Extradural |
| 8-036-99 | 17 | F | Sarcoma de Ewing | Tórax Post. Izq. |
| 9-048-99 | 04 | M | Sarcoma de Ewing | Ganglio Linfático |
| 10-076-99 | 15 | F | Sarcoma de Ewing | Intraadominal |
| 11-175-99 | 18 | F | Sarcoma de Ewing | L5 Y S1 Extradural |
| 12-197-99 | 12 | F | Sarcoma de Ewing | Pierna Derecha (Lateral) |
| 13-271-99 | 27 | F | Sarcoma de Ewing | Partes Blandas, hemipelvis |
| 14-375-99 | 04 | F | Sarcoma de Ewing | Region Glútea Izq. |
| 15-452-99 | 04 | F | Sarcoma de Ewing | Extradural L5 S4 |
| 16-467-99 | 15 | M | Sarcoma de Ewing | Tercio Dist. Fémur Der. |
| 17-513-99 | 11 | M | Sarcoma de Ewing | Escapular |
| 18-550-99 | 08 | M | Sarcoma de Ewing | Peroné y Tej. Bland. |
| 19-19-00 | 6meses | F | Sarcoma de Ewing | Reg Inguinal. Izq. |
| 20-711-00 | 09 | F | Sarcoma de Ewing | Fémur izquierdo |
| 21-994-00 | 21 | M | Sarcoma de Ewing | Columna D11 A19 |
| 22-258-01 | 22 | M | Sarcoma de Ewing | Tisquion Izq. |
| 23-307-01 | 27 | F | Sarcoma de Ewing | Fosa iliaca Izq. |
| 24-765-01 | 30 | F | Sarcoma de Ewing | Tej. bl y astrágalo Der. |

| | | | | |
|------------|----|---|------------------|-----------------------------|
| 25-785-01 | 14 | M | Sarcoma de Ewing | Tej blan y humero Der |
| 26-892-01 | 34 | M | Sarcoma de Ewing | T. Cervical posterior. |
| 27-1001-01 | 25 | F | Sarcoma de Ewing | Huevo poplíteo Der. |
| 28-181-02 | 24 | M | Sarcoma de Ewing | Trucut Hueso Iliaco Izq. |
| 29-306-02 | 23 | F | Sarcoma de Ewing | Tercio Dist. Fémur Izq. |
| 30-514-02 | 05 | M | Sarcoma de Ewing | Tercio Prox. Húmero der. |
| 31-516-02 | 20 | M | Sarcoma de Ewing | Región Malar Izq. |
| 32-620-02 | 15 | M | Sarcoma de Ewing | Tej Blan hombro Izq. |
| 33-716-02 | 45 | F | Sarcoma de Ewing | Muslo izq. |
| 34-808-02 | 12 | M | Sarcoma de Ewing | Tumor pélvico |
| 35-103-03 | 44 | M | Sarcoma de Ewing | Terc Prox. Antebrazo Izq. |
| 36-130-03 | 09 | F | Sarcoma de Ewing | Tej Blan Cara, Der. |
| 37-223-03 | 14 | M | Sarcoma de Ewing | Ant Terc Prox Piern Izq. |
| 38-336-03 | 20 | M | Sarcoma de Ewing | T. Retropectoral;C. Ax Der. |
| 39-405-03 | 15 | F | Sarcoma de Ewing | Tumor del Sacro |
| 40-628-03 | 32 | M | Sarcoma de Ewing | Tumor del maxilarIzq |
| 41-760-03 | 16 | M | Sarcoma de Ewing | Región inguinal Izq. |
| 42-839-03 | 30 | F | Sarcoma de Ewing | Región glútea Der. |

Tabla 2

Sarcoma de Ewing
Novapath 1998-2003

| Número del Caso | Edad | Sexo | Diagnóstico IHQ | Localización |
|-----------------|------|------|-----------------|---------------------|
| 1-01-98 | 10 | F | PNET | Celda Parótida der. |

| | | | | |
|-----------|----|---|------|---------------------------------|
| 2- 04-98 | 32 | F | PNET | Región Sacra |
| 3- 18-98 | 4 | M | PNET | Parrilla Costal Izquierda |
| 4- 45-98 | 30 | M | PNET | Fosa Nasal |
| 5- 105-99 | 12 | F | PNET | Brazo Izq. |
| 6- 269-99 | 20 | F | PNET | Perianal |
| 7- 493-99 | 19 | F | PNET | Tumor en Fosa Posterior |
| 8- 187-00 | 02 | M | PNET | Retroperitoneal |
| 9- 318-00 | 17 | M | PNET | Ganglio inguinal izq. |
| 10-487-00 | 24 | F | PNET | Parrilla costal der. |
| 11-596-00 | 18 | M | PNET | Retroperitoneal |
| 12-948-00 | 70 | F | PNET | Ovario izq. |
| 13-209-01 | 10 | M | PNET | Faringe |
| 14-381-01 | 9 | M | PNET | Paravertebral dorsolum. der. |
| 15-385-01 | 42 | F | PNET | Retroperitoneal |
| 16-740-01 | 5 | M | PNET | Mediastino |
| 17-832-01 | 23 | F | PNET | Plastrón cervical |
| 18-104-02 | 9 | M | PNET | Tumor Paravertebral |

Tabla 3

Tumores neuroectodérmicos primitivos periféricos (P.N.E.T.)

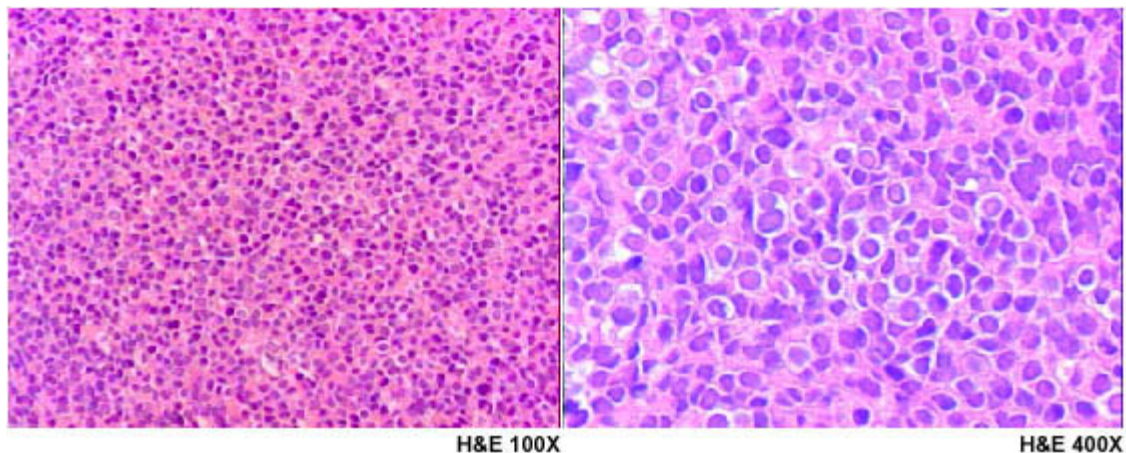
Novapath 1998-2003

CASO NP 487 ? 2000: TUMOR EN PARRILLA COSTAL DERECHA

Caso NP 487 ? 2000 Mujer de 24 años con tumor en parrilla costal derecha que ha sido diagnosticado como Linfoma No Hodgkin de células pequeñas hendidas.

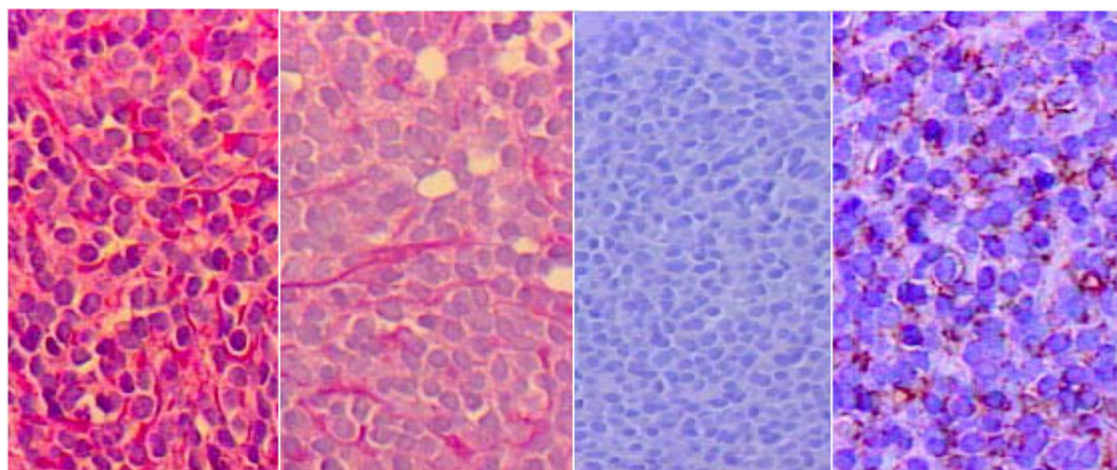
Comentarios: El estudio inmunohistoquímico demostró negatividad para el antígeno Leucocitario común (CD45) y positividad para CD99 en la membrana de las células neoplásicas. Debe descartarse la posibilidad de un Linfoma Linfoblástico practicando el estudio por IHQ de TdT y con marcadores de linfocitos B y T para demostrar que el inmunomarcaje con CD99 corresponde a un PNET, en particular en este caso donde solo la Sinaptofisina y no la Enolasa Neuronal Específica fue positiva. Esta neoplasia puede corresponder a el llamado Tumor de Askin.

Diagnóstico: Tumor neuroectodérmico primitivo periférico (pnet)



H&E 100X

H&E 400X



PAS +

PAS dig

CD45 (.)

CD99 +

Caso: NP 487 - 2000

| Número del Caso | Edad | Sexo | Diagnóstico IHQ | Localización |
|-----------------|--------|------|------------------------------|--------------------------|
| 1- 892-03 | 14 mes | F | Neuroblastoma | T.Abdominal |
| 2- 550-03 | 1 | M | Neuroblastoma | Tumor Retroper. Izq. |
| 3- 340-03 | 68 | F | Esteioneuroblastoma | Olfatorio. T. Nas Izq. |
| 4- 759-02 | 10 | M | Neuroblastoma Indiferenciado | T. retroperit |
| 5- 787-02 | 3 | F | Neuroblastoma indiferenciado | T. abdominal |
| 6- 38-02 | 18 mes | F | Neuroblastoma | Ganglio Retroperiotoneal |
| 7- 163-01 | 9 | M | Neuroblastoma | T. Abdominal |
| 8- 714-99 | 8 mes | F | Neuroblastoma | T en Pared de Tórax |
| 9- 279-99 | 11 | F | Neuroblastoma | Ganglio Linf. Cerv. |
| 10- 304-99 | 56 | F | Neuroblastoma | T. en Cavidad Nasal |

| | | | | |
|------------|-------|---|----------------------|-----------------------------|
| 11- 445-99 | 3 | M | Neuroblastoma | T. en Región Parietal Izq. |
| 12- 63-99 | 6 | M | Neuroblastoma | T. Retroperitoneo |
| 13- 84-99 | 44 | M | Neuroblastoma | Olfatorio T. en Nasofaringe |
| 14- 161-99 | 44 | M | Neuroblastoma | T. en retroperitoneo |
| 15- 29-99 | 5 mes | F | Neuroblastoma | T. del mediastino |
| 16- 228-98 | 27 | F | Estesioneuroblastoma | T. en Antro Maxilar Der. |
| 17- 70-98 | 5 | M | Neuroblastoma | T. en retroperitoneo |

Tabla 4
Neuroblastoma
Novapath 1998-2003

| Número del Caso | Edad | Sexo | Diagnóstico IHQ | Localización |
|-----------------|-------|------|-----------------------|-----------------------|
| 1-006-98 | 7 | M | RMS Embrionario | Ganglio Cervical Der. |
| 2-023-98 | 13 | M | RMS Embrionario | Testículo |
| 3-043-98 | 11 | F | RMS Embrionario | Antromaxilar Izq. |
| 4-121-98 | 7 | M | RMS Embrionario | Mediastino Ant. |
| 5-416-98 | 4 | M | RMS Embrionario | Región Crural Der. |
| 6-341-99 | 8 | M | RMS Embrionario MT | ParietoOccip.Der |
| 7-409-99 | 12 | M | RMS Embrionario | Pierna Izq. |
| 8-422-99 | 23 | F | RMS de Células Claras | Gang. Cervical |
| 9-426-99 | 5 | M | RMS Embrionario | Nasofaringe |
| 10-453-99 | 24 | M | RMS Embrionario | Senos Paranasales |
| 11-463-99 | 22mes | M | RMS | Retroperitoneal |
| 12-617-00 | 9 | M | RMS Alveolar | Ileon terminal |
| 13-742-00 | 29 | F | RMS Embrionario | Aurícula izq. |
| 14-751-00 | 16 | M | RMS Embrionario | Testículo der. |
| 15-959-00 | 3 | M | RMS Alveolar | Tórax Izq. |
| 16-159-01 | 37 | M | RMS Embrionario MT | Gang Ingu. Izq |
| 17-273-01 | 6 | M | RMS Embrionario | Cond.auditivo izq. |
| 18-317-01 | 4 | M | RMS Embrionario | Testículo derecho |
| 19-456-01 | 19 | M | RMS Embrionario | Mediastino |
| 20-464-01 | 11 | F | RMS | Sacroxigeo |
| 21-522-01 | 22 | F | RMS Embrionario | Paladar blando |

| | | | | |
|-----------|----|---|--------------------------------------|--|
| 22-746-01 | 7 | F | RMS Embrionario | Paravertebral, con difer. cartilag. |
| 23-220-02 | 8 | M | RMS Embrionario | Región Submentoniana |
| 24-322-02 | 19 | F | RMS Alveolar Con Necrosis Extensa | T. En Brazo Der. |
| 25-482-02 | 6 | M | RMS Embrionario | Tercio Superior De La Pierna Der. |
| 26-668-02 | 13 | F | RMS | Región sub.glótica |
| 27-756-02 | 26 | M | RMS Embrionario | Cavidad nasal |
| 28-869-02 | 18 | M | RMS Embrionario | Testículo derecho |
| 29-914-02 | 13 | F | RMS Embrionario | Tumor de la orbita izquierda |
| 30-442-03 | 4 | F | RMS Alveolar MT. | Gang Lat. Izq y seno maxilar |
| 31-767-03 | 25 | M | RMS Plastrón gangl. | Región axilar der. |
| 32-826-03 | 7 | M | RMS Embrionario | Tumor intraadabominal |

Tabla 5

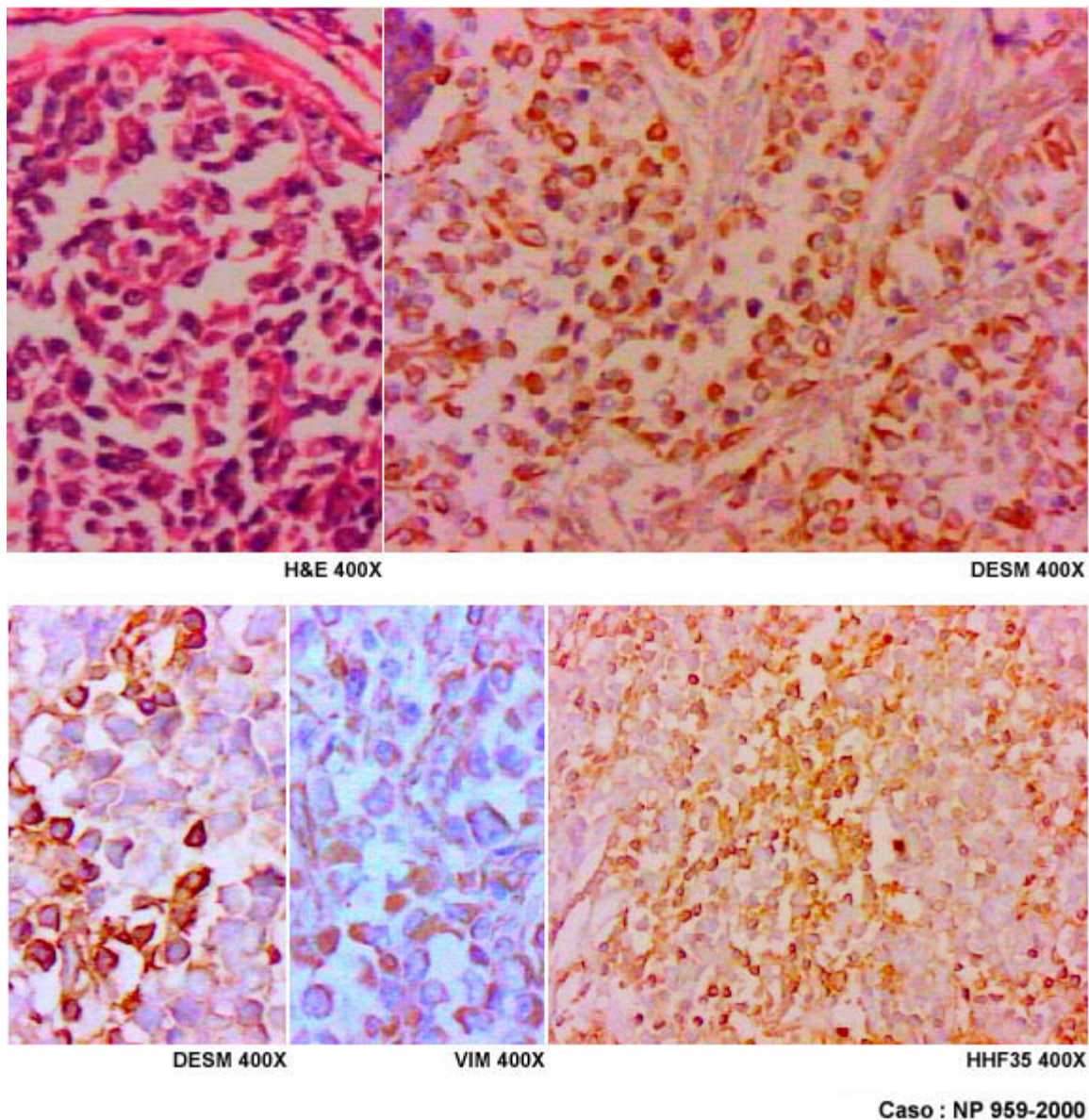
Rabdomiosarcoma
Novapath 1998-2003

CASO NP 959-2000: TUMOR TORÁXICO IZQUIERDO

Caso NP 959-2000 Niño de 3 años de edad con tumor torácico izquierdo.

Comentarios: La biopsia es diagnosticada como tumor maligno de células redondas. El inmunomarcaje con Desmina y Vimentina confirman la impresión diagnóstica de Rabdomiosarcoma. Se pudieran usar igualmente HHF35 o con mejores resultados el anticuerpo Myo-D1 que mostraría inmunomarcaje nuclear.

Diagnóstico: Rabdomiosarcoma alveolar



Los TPB que no tenían apariencia de TMCR se agruparon en diversas categorías que se indican en las tablas que vienen a continuación desde la 6 hasta la 21.

Inicialmente se presentan 10 casos de Sarcoma Sinovial, 8 monofásicos y 2 bifásicos (tabla 6) y en las tablas 7 y 8, se muestran dos casos de Sarcoma Epitelioide y 3 de Sarcoma Alveolar de Partes Blandas. En la discusión se señalan detalles sobre el diagnóstico por IHQ de estas neoplasias.

| Número del Caso | Edad | Sexo | Diagnóstico IHQ | Localización |
|-----------------|------|------|--------------------------------|-----------------------------|
| 1- 460-00 | 19 | M | Sarcoma Sinovial Monofásico | pie derecho |
| 2- 494-01 | 39 | F | Sarcoma Sinovial Monofásico | región plantar izquierda |

| | | | | |
|-----------|----|---|--|-------------------------|
| 3- 180-02 | 9 | F | Sarcoma Sinovial, Bifásico | Amígdala derecha |
| 4- 459-02 | 47 | M | Sarcoma Sinovial Monofásico | muslo derecho |
| 5- 729-02 | 40 | M | Sarcoma sinovial Monofásico | tumor muñeca izq. |
| 6- 867-02 | 24 | F | Sarcoma sinovial Monofásico | tumor del pie derecho. |
| 7- 233-03 | 17 | M | Sarcoma Sinovial Bifásico | lesión supraglótica |
| 8- 240-03 | 10 | M | Sarcoma Sinovial Monofásico | cara Ext. Post.Rod Der. |
| 9-283-03 | 33 | M | Sarcoma Sinovial Monofásico | ganglio axilar derecho. |
| 10-495-03 | 41 | M | Sarcoma Sinovial Monofásico, Recidivante | antebrazo Izq. |

Tabla 6

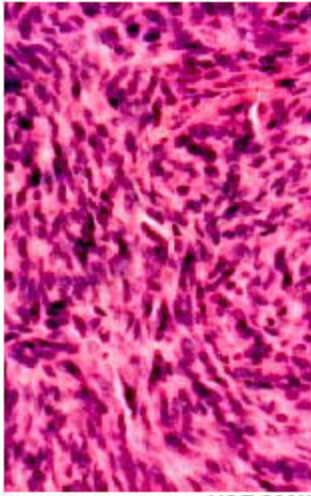
Sarcoma sinovial
Novapath 1998-2003

CASO NP 233-2003: LESIÓN SUPRAGLÓTICA

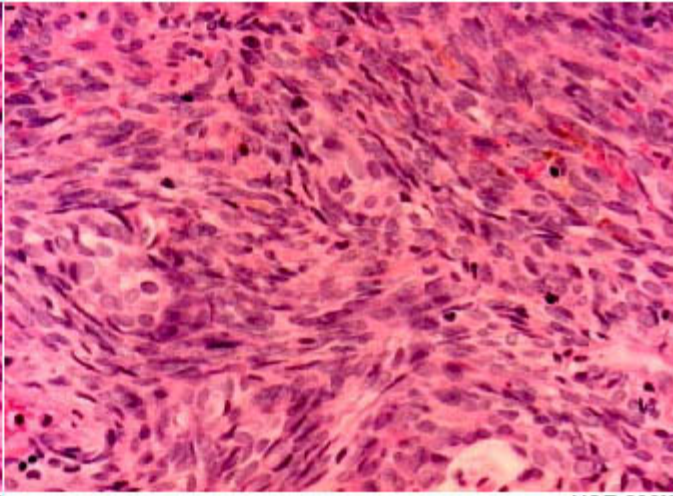
Caso NP 233-2003 Hombre joven de 17 años con una lesión supraglótica

Comentarios: Es intervenido y el aspecto histológico de una tumoración blanco grisacea es controversial. El tumor muestra una apariencia predominantemente fusocelular, pero se observan algunas zonas con un epitelio cúbico o cilíndrico simple. Los estudios de IHQ demostraron positividad con EMA en áreas de aspecto francamente epitelial e igualmente se pudo demostrar inmunomarcage para la Queratina AE1/AE3, para la Vimentina y EMA en las áreas fusocelulares.

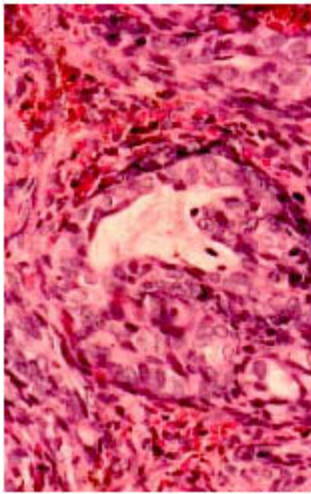
Diagnóstico: Sarcoma sinovial bifásico



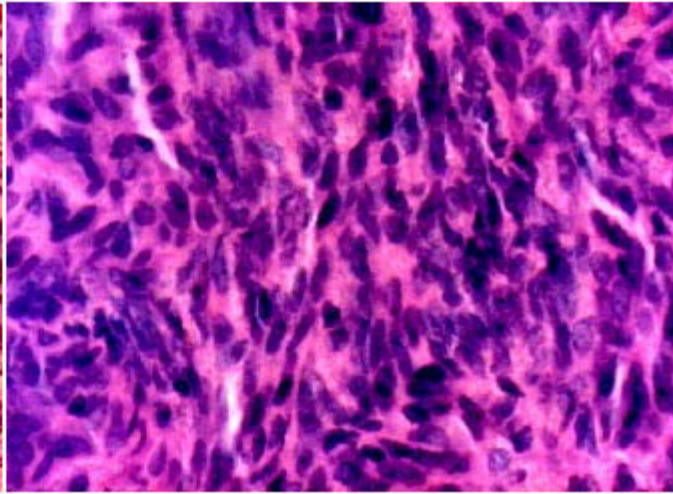
H&E 200X



H&E 200X

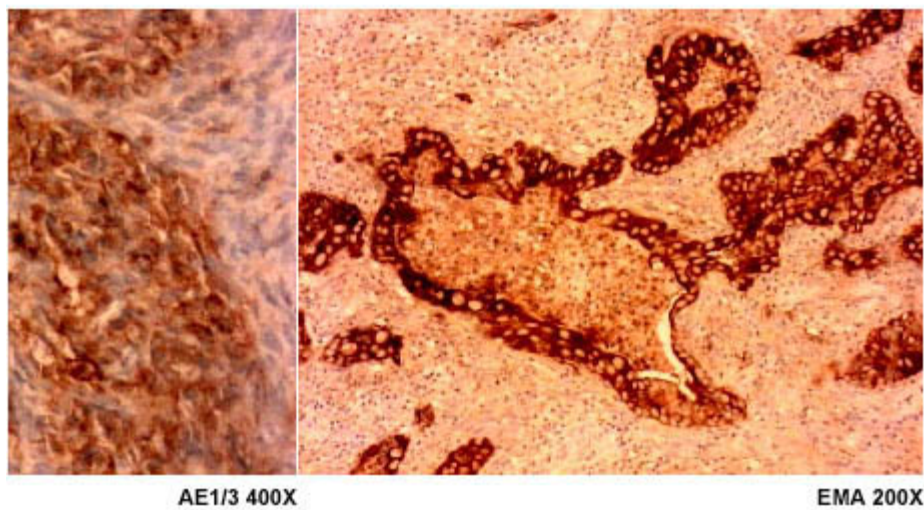
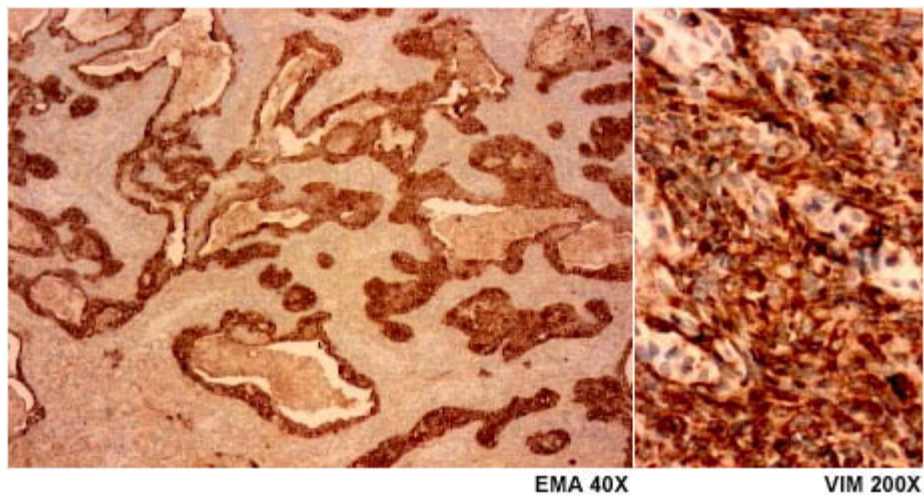


H&E 200X



H&E 400X

Caso: NP 233-2003



Caso: NP 233-2003

| Número del Caso | Edad | Sexo | Diagnóstico IHQ | Localización |
|-----------------|------|------|---------------------|-------------------------------------|
| 1-122-00 | 26 | M | Sarcoma Epitelioide | Mano Derecha-Ganglio Axilar Derecho |
| 2-16-02 | 75 | M | Sarcoma Epitelioide | Cuero Cabelludo |

Tabla 7

Sarcoma epitelioide
Novapath 1998-2003

| Número del Caso | Edad | Sexo | Diagnóstico IHQ | Localización |
|-----------------|------|------|------------------------------------|---------------|
| 1-016-03 | 39 | F | Sarcoma Alveolar De Partes Blandas | Muslo Derecho |
| | | | | |

| | | | | |
|----------|----|---|---------------------------------------|--------------------|
| 2-173-03 | 62 | M | Sarcoma Alveolar De Partes Blandas MT | T de Tiroides |
| 3-334-98 | 30 | M | Sarcoma Alveolar de Partes Blandas | Pierna Der y Tibia |

Tabla 8

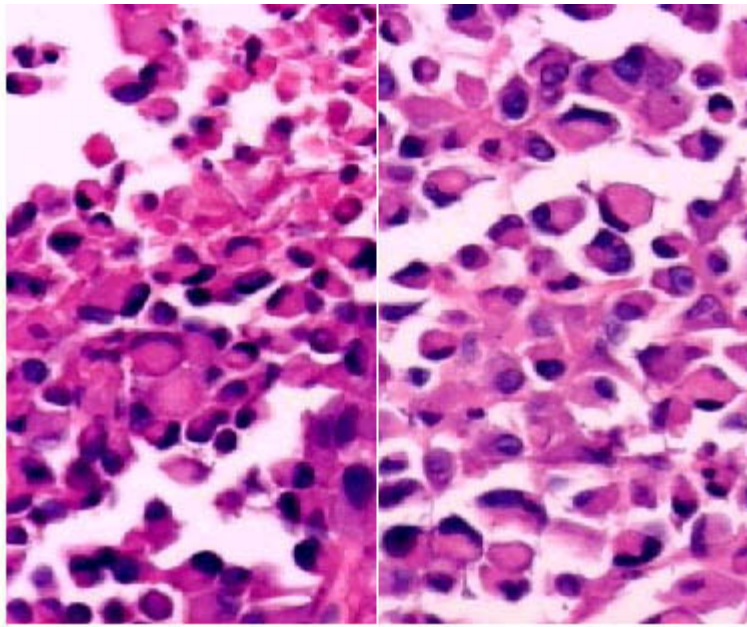
Sarcoma alveolar de partes blandas
Novapath 1998-2003

CASO NP 173-2003: TUMORACIÓN EN EL CUELLO QUE COMPROMETE LA GLÁNDULA TIROIDES

Caso NP 173-2003 Mujer de 62 años con tumoración en el cuello, que compromete la glándula tiroides.

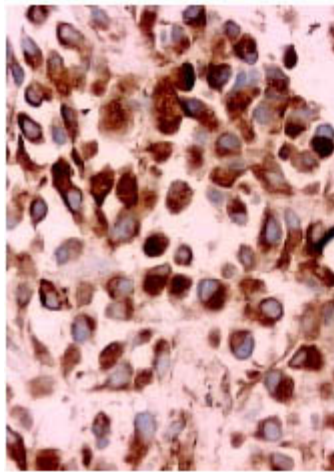
Comentarios: Se piensa en un tumor tiroideo. La apariencia histológica es de una tumor con delicados tractos que forman alvéolos llenos de células eosinofílicas, algunas de apariencia rabdoide. Los estudios de IHQ en este caso demostraron que la Proteína S100, la Actina Muscular Específica, la Vimentina y focalmente la Desmina fueron todas positivas. El diagnóstico se confirmó por la reacción de Schiff positiva en gránulos citoplasmáticos que demuestran los cristaloides presentes en él

Diagnóstico: Sarcoma alveolar de partes blandas.

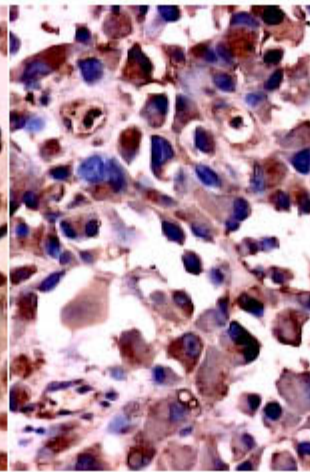


H&E 100X

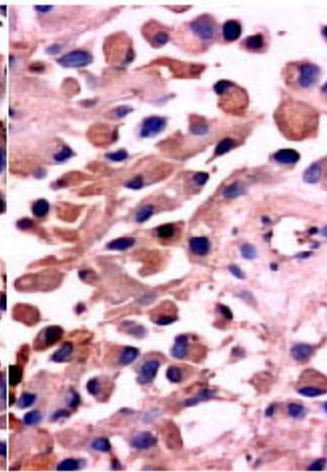
H&E 400X



VIM 200X

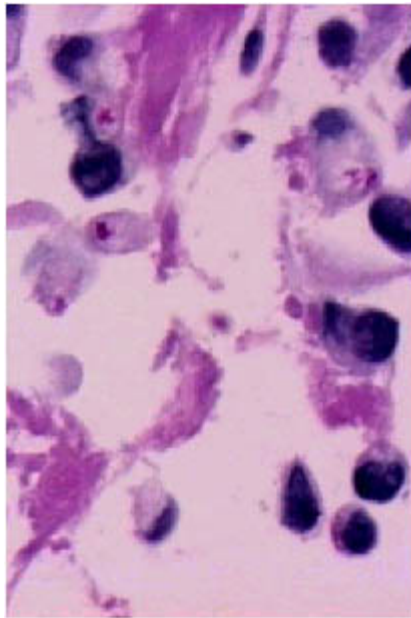


S100 200X



ACT 200X

Caso : NP 173-2003



PAS 400X

Caso : NP 173-2003

A continuación en la tabla 9, se demuestran 37 casos de tumores vasculares: 15 casos de sarcoma de Kaposi y diversos hemangioendoteliomas, angiosarcomas y hemangiomas, algunos de ellos con características epitelioides. En la discusión de los resultados se examinan diversos aspectos sobre el diagnóstico por IHQ de estas neoplasias.

| Número del Caso | Edad | Sexo | Diagnóstico IHQ | Localización |
|-----------------|------|------|------------------------------------|----------------------|
| 1- 025-98 | 18 | M | Hemangiopericitoma | Región MaxilL Izq |
| 2- 342-98 | 24 | M | Hemangioma Epiteliode Tumor Ulcer. | Tobillo |
| 3- 411-98 | 57 | M | Sarcoma de Kaposi | Piel Nariz |
| 4- 667-99 | 60 | F | Sarcoma de Kaposi | Piel cara |
| 5- 134-00 | 63 | M | Hemangiopericitoma | Fosa Nasal izquierda |
| 6- 729-00 | 49 | M | Hemangioma | Piel del cuello |
| 7- 773-00 | 80 | M | Sarcoma de Kaposi | Brazo izquierdo |
| 8- 943-00 | 57 | F | Angiosarcoma | Hígado |
| 9- 986-00 | 21 | F | Hemangioma capilar lobulillar | Lengua |
| 10- 338-01 | 67 | M | Angiosarcoma | Cuero cabelludo |
| 11- 442-01 | 59 | F | Hemangioendotelioma | Antebrazo izquierdo |

| | | | | |
|------------|----|---|--|------------------------------|
| 12- 455-01 | 60 | F | Hemangioendotelioma epitelioides | Peri orbitario derecho |
| 13- 484-01 | 55 | M | Sarcoma de Kaposi | Piel |
| 14- 534-01 | 73 | M | Angiosarcoma | Región nasal derecha |
| 15- 672-01 | 54 | F | Hamartoma Angiomatoso con infiltración adiposa | Ganglio |
| 16- 875-01 | 91 | M | Hemangiopericitoma maligno | Cola del páncreas |
| 17-1000-01 | 24 | F | Hemangioendotelioma epitelioides | Pulmón periférico |
| 18-1030-01 | 49 | M | Sarcoma de Kaposi | Base de la lengua. |
| 19- 011-02 | 33 | M | Cambios Histológicos Sugt. Malfor. Arteriovenosa | Reg Lum. Izq., |
| 20- 147-02 | 57 | M | Sarcoma de Kaposi. | Piel del pie |
| 21- 160-02 | 70 | F | Hemangiopericitoma de Las Meninges. | Región Frontal |
| 22- 524-02 | 35 | M | Sarcoma de Kaposi | Mucosa Gástrica |
| 23- 724-02 | 35 | M | Sarcoma de Kaposi. | Mucosa gástrica |
| 24- 075-03 | 75 | F | Sarcoma de Kaposi | Fosas Nasales Der.Izq. |
| 25- 091-03 | 19 | F | Hemangioendotelioma Epitelial | Rodilla Izquierda |
| 26- 115-03 | 78 | M | Sarcoma de Kaposi | Piel Ter. Dist. Mie. Inf Der |
| 27- 139-03 | 62 | M | Angiosarcoma | Tumoración Muslo |
| 28- 276-03 | 28 | M | Linfangioma Multiquístico | Entre Recto y La Vejiga |
| 29- 325-03 | 46 | F | Angiosarcoma | Tumor Del Cráneo |
| 30- 391-03 | 37 | F | Sarcoma de Kaposi | Amígdala Izquierda |
| 31-421-03 | 30 | M | Sarcoma de Kaposi | Piel de Fosa Iliaca Izq |
| 32- 429-03 | 56 | M | Angiosarcoma | Lóbulo Pulmonar Sup. |
| 33- 465-03 | 39 | M | Hemangioma | Cuerda Vocal Izq . |

| | | | | |
|------------|----|---|----------------------------------|--------------------------|
| 34- 638-03 | 73 | M | Sarcoma de Kaposi. | Piel en pierna der. |
| 35- 721-03 | 41 | M | Sarcoma de Kaposi. | Piel |
| 36- 894-03 | 15 | M | Sarcoma de Kaposi | Ganglio cervical |
| 37- 920-03 | 34 | M | Hemangioendotelioma epitelioides | Piel miembros inferiores |

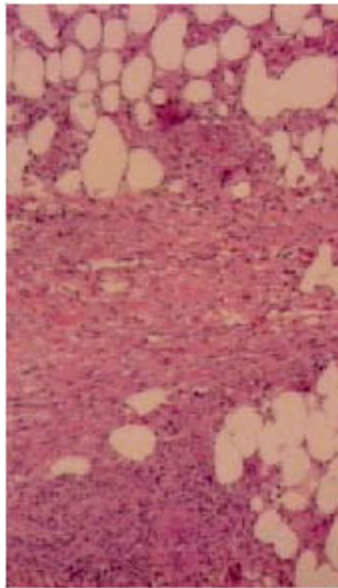
Tabla 9

Tumores vasculares
Novapath 1998-2003

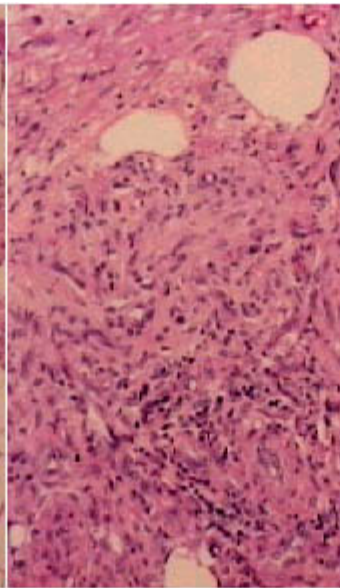
CASO NP 920-2003: MÚLTIPLES LESIONES NODULARES EN MIEMBROS INFERIORES

Comentarios: La apariencia histológica de nódulos con algunas mitosis atípicas hace pensar en Sarcoma Epitelioides, pero la IHQ solo muestra CD34 en los vasos y no hay marcadores epiteliales presentes. Esta neoplasia vascular de malignidad intermedia presenta un elevado índice mitótico por lo que su comportamiento biológico puede ser similar al de un angiosarcoma.

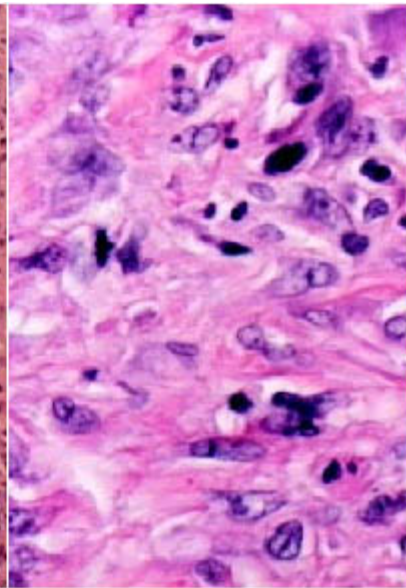
Diagnóstico: Hemangioendotelioma epitelioides



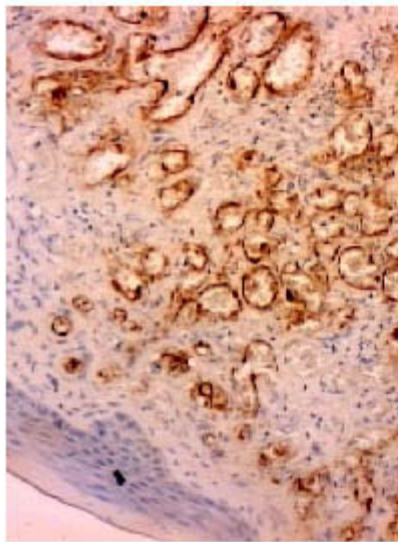
H&E 100X



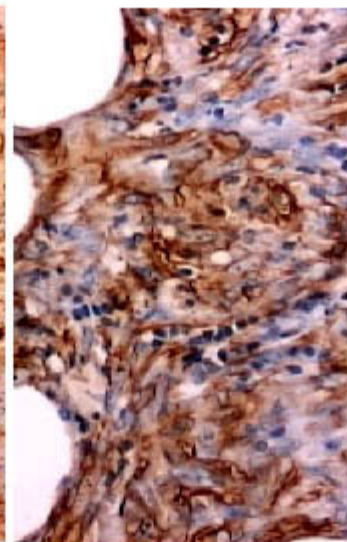
H&E 200X



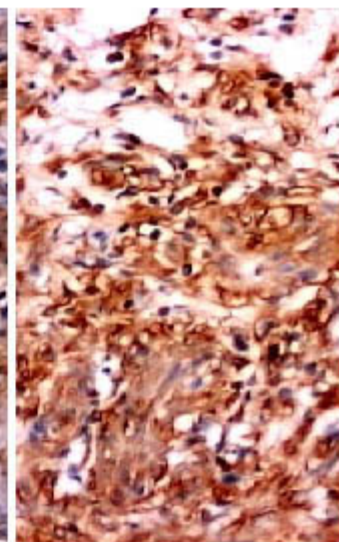
H&E 400X



CD34 100X

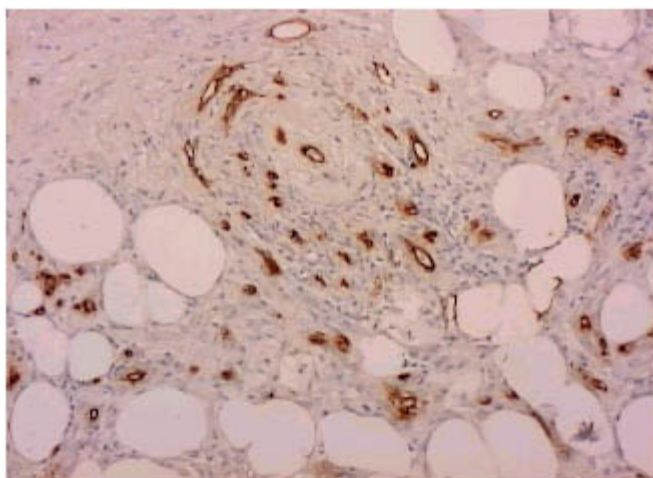


ACT 200X



VIM 200X

Caso : NP 920-2003



CD34 100X

Caso : NP 920-2003

En la tabla 10 se muestran: un Dermatofibroma, 14 casos de Dermatofibrosarcoma Protúberans (DFSP) y se incluye un Fibroxantoma Atípico, por ser como el DFSP, un tumor fibrohistiocítico de malignidad intermedia. En la tabla 11 se muestran 4 casos de lesiones pseudotumorales de partes blandas, los pseudotumores inflamatorios.

| Número del Caso | Edad | Sexo | Diagnóstico IHQ | Localización |
|-----------------|------|------|---------------------------------|-----------------------------|
| 1-324-98 | 60 | F | Dermafibrosarcoma Protuberans | Labio MayorVulva Recidivant |
| 2-312-99 | 40 | F | Dermatofibrosarcoma Protuberans | Flanco Derecho |
| 3-546-99 | 62 | M | Dermatofibrosarcoma Protuberans | Flanco Derecho |
| 4-669-99 | 65 | F | Dermatofibrosarcoma Protuberans | Reg Ínter Mamaria |
| 5-675-99 | 60 | F | Dermatofibrosarcoma Protuberans | Reg escapular izq. |
| 6-189-00 | 44 | M | Dermatofibrosarcoma protuberans | Region frontal |
| 7-313-00 | 45 | M | Dermatofibrosarcoma protuberans | Cara interna muslo |
| 8-384-00 | 19 | M | Dermatofibrosarcoma protuberans | Cara lateral pierna izq. |
| 9-247-01 | 28 | F | Dermatofibrosarcoma protuberans | Cuad. sup.ext. Mama der. |
| 10-578-01 | 34 | F | Dermatofibroma | Tejido celular subcutáneo |
| 11-628-01 | 53 | F | Dermatofibrosarcoma protuberans | Mejilla derecha |
| 12-121-03 | 52 | M | Dermatofibrosarcoma Protuberans | Cuer. Cabell MT.Pulmón |
| 13-727-03 | 28 | M | Dermatofibrosarcoma protuberans | T. ínter escapular. |
| 14-791-03 | 34 | M | Dermatofibrosarcoma protuberans | Pierna izq. |
| 15-847-03 | 56 | M | Dermatofibrosarcoma protuberans | T. de región frontal. |
| 16-804-01 | 32 | F | Fibroxantoma atípico | Piel del pómulos. |

Tabla 10

Dermatofibrosarcoma protúberans
Novapath 1998-2003

Se estudiaron con IHQ 4 casos de pseudotumores inflamatorios que se muestran en la tabla

| Número del Caso | Edad | Sexo | Diagnóstico IHQ | Localización |
|-----------------|------|------|--------------------------|-------------------------|
| 1- 175-98 | 6 | M | Pseudotumor Inflamatorio | Paratesticular |
| 2- 06-00 | 30 | F | Pseudotumor Inflamatorio | Adherido al Pulmón Izq. |
| 3- 09-02 | 39 | M | Pseudotumor Inflamatorio | Muslo |
| 4- 213-02 | 3 | M | Pseudotumor Inflamatorio | Pie Der. |

Tabla 11
Pseudotumor inflamatorio
Novapath 1998-2003

En la tabla 12 se incluyen 23 Fibrosarcomas: 5 de bajo grado de malignidad y uno de alto grado. Se señalan igualmente 17 casos de Fibromatosis de diferentes tipo, infantil, mesentérica, músculo aponeurótica, 2 casos diagnosticados como Miofibromatosis infantil, 2 casos de Fasciitis Nodular y un caso de Tumor Miofibroblástico Inflamatorio,

| Número del Caso | Edad | Sexo | Diagnóstico IHQ | Localización |
|-----------------|-------|------|---|-------------------------------|
| 1- 086-98 | 57 | F | Fibrosarcoma de Alto Grado III | Pie Der. |
| 2- 122-98 | 50 | M | Fibrosarcoma | Región Maxilar Izq |
| 3- 151-98 | 52 | M | Fibrosarcoma | T. Ulcer De Pié Izq. Alluz |
| 4- 183-98 | 32 | M | Fibromatosis Mesentérica | Raíz Mesenterio |
| 5- 229-98 | 31 | F | Fibromatosis Músculo aponeurótica-ReRp40% | Reg Ing. |
| 6- 025-99 | 21 | M | Fibromatosis Músculo Aponeurótica | Piel Abdomen |
| 7- 049-99 | 57 | M | Fibrosarcoma | Mediastino |
| 8- 091-99 | 57 | F | Fibrosarcoma | Retroperitoneo |
| 9- 241-99 | 11mes | M | Miofibromatosis Infantil | Reg Mamaria Izquierda |
| 10- 293-99 | 15 | M | Fibrosarcoma | Tobillo |
| 11- 413-99 | 15 | M | Fibrosarcoma | Amputación Infacondilea Der. |
| 12- 431-99 | 4 | F | Facitis Nodular | Muslo Derecho |
| 13- 490-99 | 12 | M | Faciitis Nódulo | Subcutáneo Brazo Izq. |
| 14- 614-99 | 64 | F | Fibrosarcoma | Esp. 1ero y 2do dedo Pie Izq. |
| 15- 711-99 | 52 | F | Fibrosarcoma | Mano Derecha Destrucción Ósea |
| 16- 57-00 | 47 | F | Fibrosarcoma | Muslo Derecho |
| 17- 76-00 | 48 | F | Fibrosarcoma | Mama |

| | | | | |
|------------|----|---|--------------------------------------|---|
| 18- 148-00 | 11 | M | Miofibromatosis infantil | Cervical espina izq. |
| 19- 434-00 | 58 | F | Fibrosarcoma bajo grado | Orbita izquierda |
| 20- 546-00 | 35 | M | Fibromatosis Músculo aponeurótica | Pierna |
| 21- 305-01 | 38 | M | Fibromatosis músculo aponeurótica | Pared abdominal |
| 22- 796-00 | 40 | M | Fibrosarcoma | Planta de pie |
| 23- 169-01 | 53 | F | Fibrosarcoma De Bajo Grado | Uréter y Cúpula Vaginal |
| 24- 800-01 | 32 | F | Faciitis nodular | Pared abdominal. |
| 25-1042-01 | 9 | F | Fibrosarcoma de bajo grado | Antebrazo izquierdo. |
| 26-1045-01 | 16 | M | Fibrosarcoma de bajo grado | Tercio Inf Muslo Der. |
| 27- 704-02 | 43 | F | Fibromatosis | Pared anterior del abdomen y región inguinal izq. |
| 28- 776-02 | 25 | F | Fibrosarcoma | Tumor supraclavicular izquierdo. |
| 29- 007-03 | 23 | M | Fibromatosis | Músculo aponeurótica Recidiv. RE90% Esca Izq. |
| 30- 092-03 | 27 | F | Fibrosarcoma. T. | Antebrazo Izquierdo |
| 31- 122-03 | 67 | F | Tumor Miofibroblástico | Inflamatorio T. del Muslo Izq. |
| 32- 243-03 | 33 | M | Fibrosarcoma | De Bajo Grado T. Reg. Supraclav. Der. |
| 33- 324-03 | 39 | F | Fibrosarcoma | T. Pared Abdominal |
| 34- 345-03 | 03 | M | Fibromatosis Infantil | extra abdominal. TPB. Carrillo Der |
| 35- 380-03 | 10 | F | Fibromatosis Infantil. | T. Reg. Posterior Del Muslo Der. |
| 36- 711-03 | 35 | M | Fibrosarcoma | Tumor región cervical |
| 37- 744-03 | 26 | M | Fibromatosis músculo aponeurótica | RERP+. Laterocerv. der. |
| 38- 827-03 | 19 | F | Tumor miofibroblástico inflamatorio. | T. faringe y g. axilar izq. |
| 39 -846-03 | 2 | M | Fibrosarcoma | Tumor retrovesical |
| 40- 851-03 | 56 | M | Fibrosarcoma | Región frontal |

Tabla 12

Fibromatosis y fibrosarcoma
Novapath 1998-2003

En la tabla 13 se muestran 36 casos de Leiomiosarcoma, 4 casos de Tumor Glómico y 7 casos diagnosticados como Leiomioma.

| Número del | Edad | Sexo | Diagnóstico IHQ | Localización |
|------------|------|------|-----------------|--------------|
|------------|------|------|-----------------|--------------|

| Caso | | | | |
|------------|-------|---|--------------------------------|---------------------------------------|
| 1- 031-98 | 81 | F | Leiomiomasarcoma | Retroperitoneo |
| 2- 219-98 | 50 | F | Leiomiomasarcoma | Riñón Derecha |
| 3- 372-98 | 17mes | M | Leiomiomasarcoma Congénito | Pierna Derecha Tercio Medio |
| 4- 377-98 | 47 | F | Leiomiomasarcoma MT | Paravertebral L5 |
| 5- 097-99 | 68 | M | Leiomiomasarcoma Epitelioide | Yeyuno |
| 6- 108-99 | 52 | F | Leiomiomasarcoma Metastásico | Cerebro |
| 7- 41-00 | 67 | F | Leiomiomasarcoma | Ovario |
| 8- 347-00 | 19 | M | Tumor Glómico | mediastino posterior |
| 9- 457-00 | 52 | M | T. Glómico | pulmonar |
| 10- 725-00 | 44 | F | Leiomiomasarcoma | retroperitoneo |
| 11- 727-00 | 21 | F | Leiomioma | ovario derecho |
| 12- 741-00 | 26 | M | Leiomiomasarcoma de bajo grado | piel |
| 13- 842-00 | 74 | F | Leiomiomasarcoma | cervical izquierdo |
| 14- 178-01 | 76 | F | Leiomiomasarcoma De Alto Grado | Supraclavicular Izq. |
| 15- 420-01 | 32 | M | Leiomioma | ligamento umbilical |
| 16- 478-01 | 48 | M | Leiomiomasarcoma | retroperitoneo |
| 17- 570-01 | 46 | F | Leiomiomasarcoma | ovario derecho |
| 18- 596-01 | 39 | F | Leiomiomasarcoma epitelioide | lóbulo inferior pulmón izq. |
| 19- 615-01 | 44 | F | Leiomiomasarcoma | disco intervertebral L3 L4 |
| 20- 616-01 | 51 | F | Leiomiomasarcoma | Mama izquierda |
| 21- 637-01 | 75 | F | Leiomiomasarcoma de alto grado | anal |
| 22- 667-01 | 42 | F | Leiomiomasarcoma | Retroperitoneo |
| 23- 701-01 | 75 | F | Leiomiomasarcoma | Retroperitoneo |
| 24- 717-01 | 40 | F | Leiomiomasarcoma | Tumor pélvico |
| 25- 833-01 | 20 | F | Tumor glómico | planta del pie |
| 26- 947-01 | 49 | F | Leiomiomasarcoma de bajo grado | parahiliar izquierdo |
| 27- 958-01 | 56 | M | Leiomiomasarcoma de bajo grado | base del pené |
| 28-1033-01 | 65 | M | Leiomiomasarcoma | próstata |
| 29- 097-02 | 40 | F | Leiomioma Atípico | Útero |
| 30- 198-02 | 49 | M | Leiomiomasarcoma De Bajo Grado | Laringe (Comisura Anterior |
| 31- 296-02 | 28 | F | Leiomiomasarcoma | Tumor Abdominal Y Metástasis Hepática |

| | | | | |
|------------|----|---|---|--------------------------------------|
| 32- 435-02 | 62 | M | Leiomioma De Alto Grado | T. Muslo Izquierdo |
| 33- 452-02 | 68 | M | Tumor Glómico. | Lesión En El Hombro Izq |
| 34- 531-02 | 52 | F | Leiomioma | Tumor Abdominopélvico |
| 35- 559-02 | 72 | M | Leiomioma | Tercio Med Muslo Der. |
| 36- 568-02 | 42 | M | Leiomioma | Piel Del Escroto |
| 37- 588-02 | 60 | F | Leiomioma Epiteliode Con Áreas Deg Mixo | TOvario Izq. Re+ R+ |
| 38- 599-02 | 52 | F | Leiomioma | Tumor Pélvico. |
| 39- 603-02 | 50 | F | Leiomioma | Tumor Del Epilón Femenina |
| 40-690-02 | 18 | F | Miofibroma | Tumor en la cara posterior del muslo |
| 41- 774-02 | 60 | M | Leiomioma Pleomórfico | Pulmón izquierdo |
| 42- 030-03 | 11 | M | Leiomioma | Bronquio Principal Izquierdo |
| 43- 125-03 | 59 | M | Leiomioma Metastático. | Región Infraclavicular Der. |
| 44- 236-03 | 52 | M | Leiomioma | Pulmon Derecho. |
| 45- 253-03 | 73 | F | Leiomioma Con Cambios Mixoides | Retroperitoneo |
| 46- 254-03 | 75 | M | Leiomioma | Tumor en Mesenterio |
| 47- 613-03 | 52 | F | Leiomioma de alto grado | Tumor retromolar |
| 48- 900-03 | 44 | F | Leiomioma | T. del pulmón |

Tabla 13

Leiomioma, leiomioma y tumor glómico
Novapath 1998-2003

CASO NP 920-2003 (CONTINUACIÓN)

Se presentan en la tabla 14 diez casos de Tumor Fibroso Solitario.

| Número del Caso | Edad | Sexo | Diagnóstico IHQ | Localización |
|-----------------|--------|------|------------------------------|------------------------|
| 1- 892-03 | 14 mes | F | Neuroblastoma | T.Abdominal |
| 2- 550-03 | 1 | M | Neuroblastoma | Tumor Retroper. Izq. |
| 3- 340-03 | 68 | F | Esteoneuroblastoma | Olfatorio. T. Nas Izq. |
| 4- 759-02 | 10 | M | Neuroblastoma Indiferenciado | T. retroperit |
| | | | | |

| | | | | |
|------------|--------|---|------------------------------|-----------------------------|
| 5- 787-02 | 3 | F | Neuroblastoma indiferenciado | T. abdominal |
| 6- 38-02 | 18 mes | F | Neuroblastoma | Ganglio Retroperiotoneal |
| 7- 163-01 | 9 | M | Neuroblastoma | T. Abdominal |
| 8- 714-99 | 8 mes | F | Neuroblastoma | T en Pared de Tórax |
| 9- 279-99 | 11 | F | Neuroblastoma | Ganglio Linf. Cerv. |
| 10- 304-99 | 56 | F | Neuroblastoma | T. en Cavidad Nasal |
| 11- 445-99 | 3 | M | Neuroblastoma | T. en Región Parietal Izq. |
| 12- 63-99 | 6 | M | Neuroblastoma | T. Retroperitoneo |
| 13- 84-99 | 44 | M | Neuroblastoma | Olfatorio T. en Nasofaringe |
| 14- 161-99 | 44 | M | Neuroblastoma | T. en retroperitoneo |
| 15- 29-99 | 5 mes | F | Neuroblastoma | T. del mediastino |
| 16- 228-98 | 27 | F | Estesioneuroblastoma | T. en Antro Maxilar Der. |
| 17- 70-98 | 5 | M | Neuroblastoma | T. en retroperitoneo |

Tabla 4

Neuroblastoma
Novapath 1998-2003

| Número del Caso | Edad | Sexo | Diagnóstico IHQ | Localización |
|-----------------|------|------|-------------------------|----------------------------|
| 1- 134-98 | 73 | M | Tumor Fibroso Solitario | HemTX Izq. y tej. pulmonar |
| 2- 636-99 | 53 | F | Tumor Fibroso Solitario | Mejilla |
| 3- 521-00 | 47 | F | Tumor Fibroso solitario | Miometrio |
| 4- 611-00 | 62 | F | Tumor Fibroso solitario | Retroperitoneo |
| 5- 630-01 | 57 | M | Tumor Fibroso solitario | Pelvis, encapsulado |
| 6- 669-01 | 68 | F | Tumor Fibroso solitario | Saco recto vaginal |
| 7- 188-02 | 81 | F | Tumor Fibroso Solitario | Retroperitoneo Pararrenal |
| 8- 256-02 | 50 | F | Tumor Fibroso Solitario | Tumor Abdominal |

| | | | | |
|-----------|----|---|-------------------------|------------------------|
| 9- 550-02 | 40 | M | Tumor Fibroso Solitario | Tumor Pararrenal |
| 10- 37-03 | 42 | F | Tumor Fibroso Solitario | Pulmón Lóbulo Inferior |

Tabla 14

Tumor fibroso solitario
Novapath 1998-2003

| Número del Caso | Edad | Sexo | Diagnóstico IHQ | Localización |
|-----------------|------|------|---|--|
| 1- 475-01 | 63 | F | Sarcoma de Alto Grado | Pared costal izquierda |
| 2- 593-01 | 41 | F | Sarcoma de Alto Grado | Pie izquierdo |
| 3- 925-01 | 30 | F | Sarcoma de Alto Grado | Tumor hepático |
| 4- 570-02 | 22 | M | Sarcoma de Alto Grado | Tercio Distal Del Fémur Der. |
| 5- 580-02 | 31 | F | Sarcoma de Alto Grado | T. Primer Metatarsiano Izq. |
| 6- 607-02 | 59 | F | Sarcoma de Alto Grado | Tumor Brazo Izquierdo |
| 7- 618-02 | 54 | F | Sarcoma del Estroma Endometrial Alto Grado. | Infiltrando el miometrio |
| 8- 688-02 | 48 | M | Sarcoma de Alto Grado extensa necrosis. | T. en el muslo izquierdo |
| 9- 712-02 | 54 | M | Sarcoma de Alto Grado | Trucut del tumor del muslo derecho. |
| 10-169-03 | 37 | F | Sarcoma de Alto Grado | Tumor En Tercio Inferior CarAnt. Muslo |
| 11-201-03 | 20 | F | Sarcoma de Alto Grado. | Tumor En Región Supraescapular |
| 12-305-03 | 48 | F | Sarcoma de Alto Grado | Tumor En Región Del Glúteo Izquierdo. |
| 13-364-03 | 67 | F | Sarcoma de Alto Grado. | Lesión Hemicara Derecha |
| 14-383-03 | 62 | F | Osteosarcoma Extraesqueletico de Alto Grado | T Fosa Iliaca Izq. |
| 15-679-03 | 37 | M | Sarcoma de Alto Grado(III)Fibrosarcoma | T. de región glútea. |
| 16-736-03 | 36 | F | Sarcoma de Alto Grado con difer. rabdomioblastica | T. mama |
| 17-740-03 | 58 | M | Sarcoma | T. paravertebral Izquierdo. |

Tabla 15

Sarcomas de alto grado

Dentro de los tumores fibrohistiocíticos malignos, se presenta la tabla 15 con 17 casos de sarcomas catalogados como de Alto Grado, uno de ellos un Osteosarcoma extresquelético, otro de los casos fue un sarcoma del estroma endometrial. En la tabla 16 se continúan mostrando TPB malignos; dos casos de Tumor Maligno de Células Gigantes de Partes Blandas y un caso diagnosticado como Tumor Mixoide de Origen Fibroblástico junto a 27 casos de Fibrohistiocitoma Maligno.

| Número del Caso | Edad | Sexo | Diagnóstico IHQ | Localización |
|-----------------|------|------|--|------------------------------------|
| 1- 064-98 | 58 | M | Fibrohistiocitoma Mal. Mixoide (Fibromixosarcoma) | Muslo Izq |
| 2- 138-98 | 05 | F | T. Mixoide De Origen Fibroblastico | Hemitorax der |
| 3- 155-98 | 67 | F | Fibrohistiocitoma Maligno | Región Poplíteo Izq. |
| 4- 277-98 | 42 | M | Fibrohistiocitoma Benigno | Piel Antebrazo Izq. |
| 5- 024-99 | 21 | M | Fibrohistiocitoma Angiomatoide | Piel Reg Der. Cuello |
| 6- 217-99 | 81 | F | Fibrohistiocitoma Maligno Metastático | Tej. Subcután. Abdom |
| 7- 229-99 | 58 | F | Fibrohistiocitoma Maligno | Partes Bland Tórax |
| 8- 401-99 | 31 | F | Fibrohistiocitoma Maligno | Mixoide Ante Pie Izq. |
| 9- 528-99 | 52 | F | Fibrohistiocitoma-Maligno | Reg. pleudiafragmatIzq. |
| 10-674-99 | 35 | M | Fibrohistiocitoma Superficial | Antebrazo Izq. |
| 11-146-00 | 52 | F | Fibrohistiocitoma maligno | Nódulo Pleural Parietal |
| 12-258-00 | 11 | M | T. Malig. de Células Gigantes de los tejidos blandos | Muslo der. |
| 13-393-00 | 31 | F | T. Malig.Células Gigantes de los tejido blandos | Retroperitoneo |
| 14-495-00 | 35 | M | Fibrohistiocitoma maligno | Muslo izq. |
| 15-525-00 | 52 | F | Fibrohistiocitoma maligno | Muslo izq. |
| 16-622-00 | 60 | F | Fibrohistiocitoma maligno | Pared abdominal |
| 17-732-00 | 58 | F | Fibrohistiocitoma maligno | Mama derecha |
| 18-368-01 | 34 | F | Fibrohistiocitoma maligno | Tercio proximal, fémur der. |
| 19-618-01 | 45 | F | Fibrohistiocitoma angiomatoide | Pierna izquierda |
| 20-913-01 | 71 | F | Fibrohistiocitoma maligno | (?) |
| 21-128-02 | 42 | F | Fibrohistiocitoma Maligno | Lesión Del Pie Izq. |
| 22-415-02 | 69 | M | Fibrohistiocitoma Maligno | T. En Cara Anterior del Muslo der. |
| 23-483-02 | 72 | F | Fibrohistiocitoma Maligno | Tumor En Pared Torácico |

| | | | | |
|-----------|----|---|--|----------------------|
| 24-512-02 | 52 | M | Fibrohistiocitoma Maligno | Próstata |
| 25-396-03 | 74 | F | Fibrohistiocitoma Maligno de Células Gigantes. | T. Codo Der. |
| 26-432-03 | 48 | F | Fibrohistiocitoma Maligno. | Pared Costal Der. |
| 27-621-03 | 30 | F | Fibrohistiocitoma maligno. | Región gemelar izq |
| 28-659-03 | 40 | M | Fibrohistiocitoma maligno. | Muslo der. |
| 29-675-03 | 51 | M | Fibrohistiocitoma Dérmico Epiteliode. | Piel flanco derecho. |
| 30-762-03 | 48 | M | Fibrohistiocitoma Mal. de células gigantes. | Piel labio inferior |

Tabla 16

Fibrohistiocitoma maligno
Novapath 1998-2003

La tabla 17 muestra 20 casos de Tumores Malignos de la Vaina de los Nervios Periféricos sobre los cuales se discute en el trabajo sobre la importancia de la IHQ en su pronóstico y en la tabla 18, se señalan tres casos de Melanoma de Partes Blandas o Sarcoma de Células Claras de la Vaina tendinosa.

| Número del Caso | Edad | Sexo | Diagnóstico IHQ | Localización |
|-------------------|-----------|----------|----------------------------------|------------------------------|
| 1- 029-98 | 43 | M | Schwannoma | Región Cervical |
| 2- 057-99 | 38 | F | Schwannoma | Reg. Infraescapular Izq. |
| 3- 270-99 | 77 | M | Schwannoma Epiteliode (TMVNP) T. | Mediastino Posterior |
| 4- 697-99 | 26 | F | TMVNP | T. Colum. Dorsolumbar |
| 5- 48-00 | 73 | M | TMVNP (Schwannoma Epiteliode) | T.Retroperitoneal |
| 6- 1000-00 | 55 | M | TMVNP | Cervical |
| 7- 183-01 | 27 | F | TMVNP | T. Intestino Delgado |
| 8- 189-01 | 52 | F | Perineurioma | Ganglio Linfático Inguinal |
| 9- 226-01 | 62 | M | Schwannoma Epiteliode (TMVNP) | Pleura izquierda |
| 10- 329-01 | 43 | M | TMVNP | Abdominal |
| 11- 461-01 | 55 | F | TMVNP | Axila derecha |
| 12- 849-01 | 36 | F | TMVNP | Parevertebral e intraespinal |
| 13- 882-01 | 12 | F | Neurofibroma plexiforme | Región cervical izquierdo |
| 14- 919-01 | 49 | F | Neurofibroma | Región pre-esternal |
| 15- 977-01 | 33 | F | Schwannoma | Tejidos blandos glúteo |
| 16- 014-02 | 40 | M | TMVNP | Lengua |
| 17- 116-02 | 41 | M | Sarcoma Neurogenico | Pulmón Derecho |

| | | | | |
|------------|----|---|--------------------------------|------------------------------------|
| 18- 117-02 | 20 | M | TMVNP (Schwannoma Epiteliode) | T. Hemimandibula izq. |
| 19- 130-02 | 59 | M | TMVNP | Muslo Derecho |
| 20- 190-02 | 78 | M | TMVNP | T Región Axilar Derecha |
| 21- 212-02 | 54 | F | Schwannoma | Tumor de Laringe |
| 22- 305-02 | 36 | F | TMVNP | Tumor Muslo Derecho |
| 23- 526-02 | 52 | M | TMVNP | Tumor Pélvico |
| 24- 571-02 | 66 | F | TMVNP con Dif. Rabdmioblastica | T. Antebrazo Der. |
| 25- 589-02 | 78 | M | TMVNP | Tumor Pélvico |
| 26- 629-02 | 64 | M | TMVNP | T. Recidivante.Reg Ínter Escapular |
| 27- 671-02 | 66 | F | TMVNP | T. pierna izquierda |
| 28- 705-02 | 29 | M | TMVNP T | Paratesticular izq |
| 29- 845-02 | 32 | M | TMVNP | Mediastino anterior y medio. |
| 30- 427-03 | 47 | M | Schwannoma Melanotico | Tumor Pélvico |
| 31- 448-03 | 30 | M | TMVNP | Reg Anterolat Pie Izq |
| 32- 536-03 | 39 | M | Schwanoma | T. Laterocervical Izq. |

Tabla 17

Tumores benignos y malignos de los nervios periféricos
Novapath 1998-2003

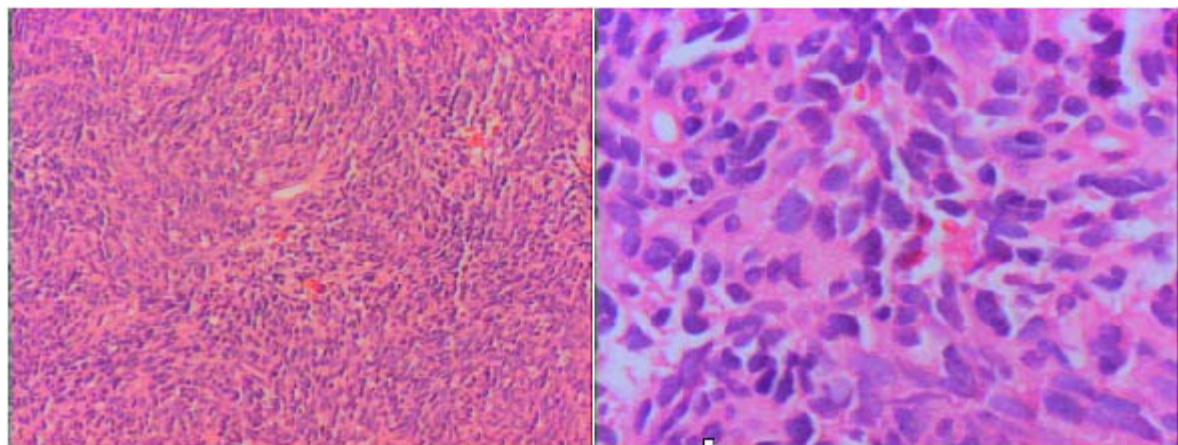
CASO NP 1000-2000: TUMOR DE CÉLULAS FUSIFORMES EN LA REGIÓN CERVICAL

Caso NP 1000-2000 Hombre de 55 años con tumor de células fusiformes en la región cervical

Comentarios: Este caso muestra una histología con áreas de células fusiformes y áreas epitelioides que por sus atipias y figuras mitóticas señalan la malignidad del tumor. Con el reactivo de Schiff (PAS) se observa metacromasia en las membranas basales que circunscriben muchas de las células neoplásicas. Se plantea el diagnóstico de Leiomiosarcoma, Fibrosarcoma, sarcoma sinovial o de un tumor maligno de estirpe nerviosa lo cual es sugerido por el PAS.

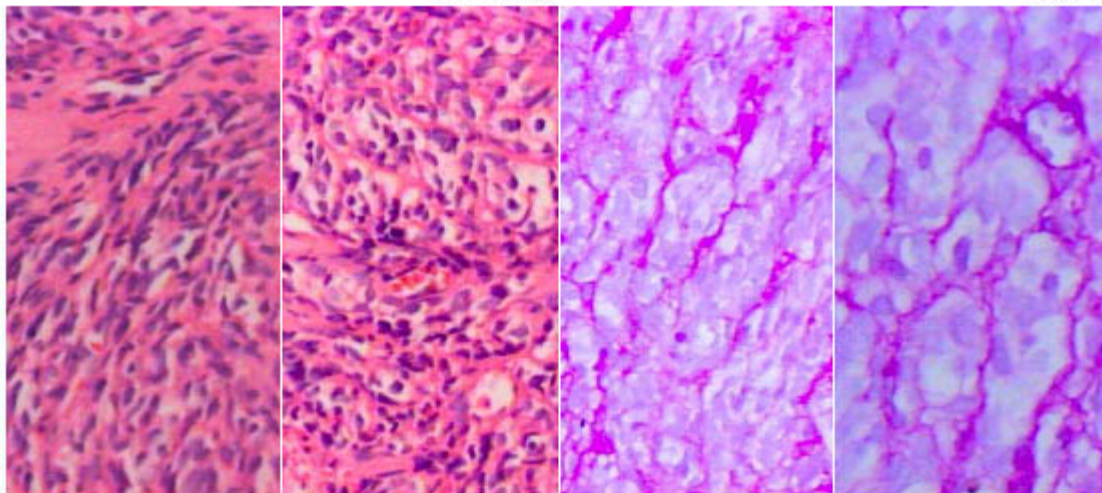
Los resultados con Actina demuestran que la positividad se limita a las paredes vasculares, la Proteína S100 muestra marcaje nuclear y citoplasmático y la Vimentina inmunomarca el citoplasma de muchas células.

Diagnóstico: Tumor maligno de la vaina de los nervios periféricos



H&E 100X

H&E 400X



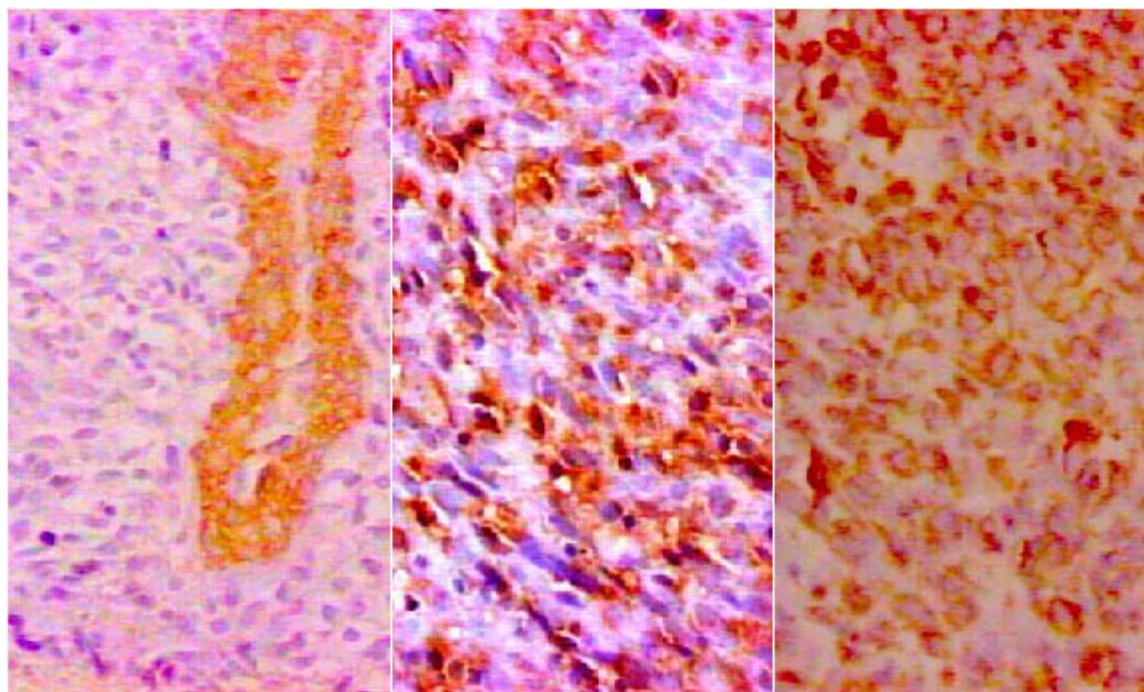
H&E 100X

H&E 400X

PASS 200X

PASS 400X

Caso : NP 1000-2000



ACT 400X

S100 400X

VIM 400X

Caso : NP 1000-2000

| Número del Caso | Edad | Sexo | Diagnóstico IHQ | Localización |
|-----------------|------|------|--|-----------------------|
| 1-258-98 | 62 | F | Sarcoma Células Claras Vaina de Tendones | Glúteo |
| 2-310-98 | 24 | F | Sarcoma Células Claras Melanoma de Partes Blandas | Reg. Inguinal. |
| 3-904-00 | 48 | M | Sarcoma Células Claras | Vaina de los tendones |

Tabla 18

Sarcoma de células claras de la vaina de los tendones (Melanoma de partes blandas)

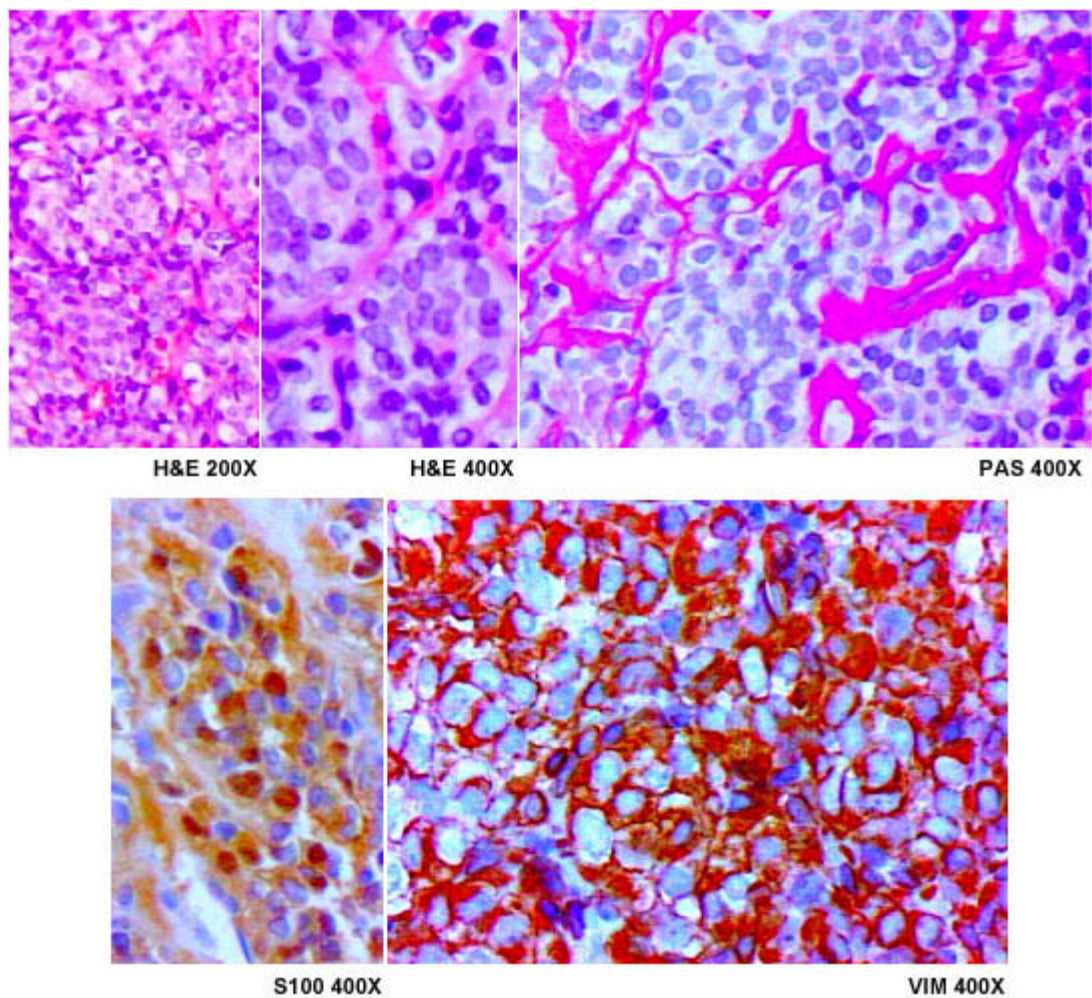
Novapath 1998-2003

CASO NP 904-2000: DE PARTES BLANDAS EN EL MUSLO DERECHO

Caso NP 904-2000 Hombre de 48 años con tumoración de partes blandas en el muslo derecho.

Comentarios: Que fue resecado y se presenta meses después con tumoración en la pelvis con células redondas de apariencia clara, que se diagnostica como Neuroblastoma, sarcoma de Ewing, Linfoma y Neuroepitelioma Periférico. Se muestra el inmunomarcaje para la Proteína S100 y la Vimentina, también se detectó HMB45 en forma granular en el citoplasma y estos anticuerpos sumados a la apariencia organoide que realza el PAS y la presencia de nucléolos en las células neoplásicas hacen el diagnóstico.

Diagnóstico: Sarcoma de células claras de la vaina de los tendones (Melanoma de partes blandas)



Caso : NP 904-2000

Se presentan en la tabla 19, los Tumores del Estroma Gastrointestinal (GIST en inglés) y en la discusión de los resultados se actualizará la importancia de los estudios de IHQ y del uso del anticuerpo CD117 en estas neoplasias.

| Número del Caso | Edad | Sexo | Diagnóstico IHQ | Localización |
|-----------------|------|------|--|-------------------|
| 1- 274-98 | 42 | M | GIST Maligno (LMS Epitelioide) | T. Intest. |
| 2- 441-99 | 37 | F | GIST con Diferenciación Muscular Lisa | Estomago |
| 3- 446-00 | 48 | M | GIST | Retroperitoneo |
| 4- 589-01 | 36 | F | GIST con diferenciación muscular | Yeyuno |
| 5- 608-01 | 31 | M | GIST Maligno con Difer. muscular | Retroperitoneo |
| 6- 812-01 | 53 | F | GIST Benigno con Difer. Neural | Pared gástrica |
| 7- 252-02 | 62 | F | GIST Benigno con Difer. Musc | T Gástrico |
| 8- 661-02 | 74 | M | GIST Maligno con Diferenciación Muscular | Estomago |
| 9- 878-02 | 35 | M | GIST con difer. muscular ckit+ | T. pared gástrica |

| | | | | |
|-----------|----|---|---|---------------------------|
| 10-890-02 | 64 | M | GIST Maligno con ckit + | T.retroper. hepática MT |
| 11-014-03 | 56 | M | GIST Dif Muscular Ckit + | T. Estomago |
| 12-108-03 | 35 | F | GIST Benigno con Difer. Mus. Ckit (-) | Pared Gástrica |
| 13-149-03 | 80 | F | GIST Benigno con Dif Miog Y Ckit Focal +. | Estómago |
| 14-214-03 | 46 | M | GIST Benigno Difer Neur focal. | Cara Ant C Gast Prox. |
| 15-388-03 | 42 | F | GIST con Difer Neural Ckit + | Mesenterio |
| 16-469-03 | 88 | M | GIST C-Kit y CD 34+ | T.Gàstrico |
| 17-555-03 | 56 | F | GIST | T. en Raíz Del Mesenterio |
| 18-661-03 | 62 | M | GIST Maligno con Difer Muscular | T. del yeyuno prox. |

Tabla 19

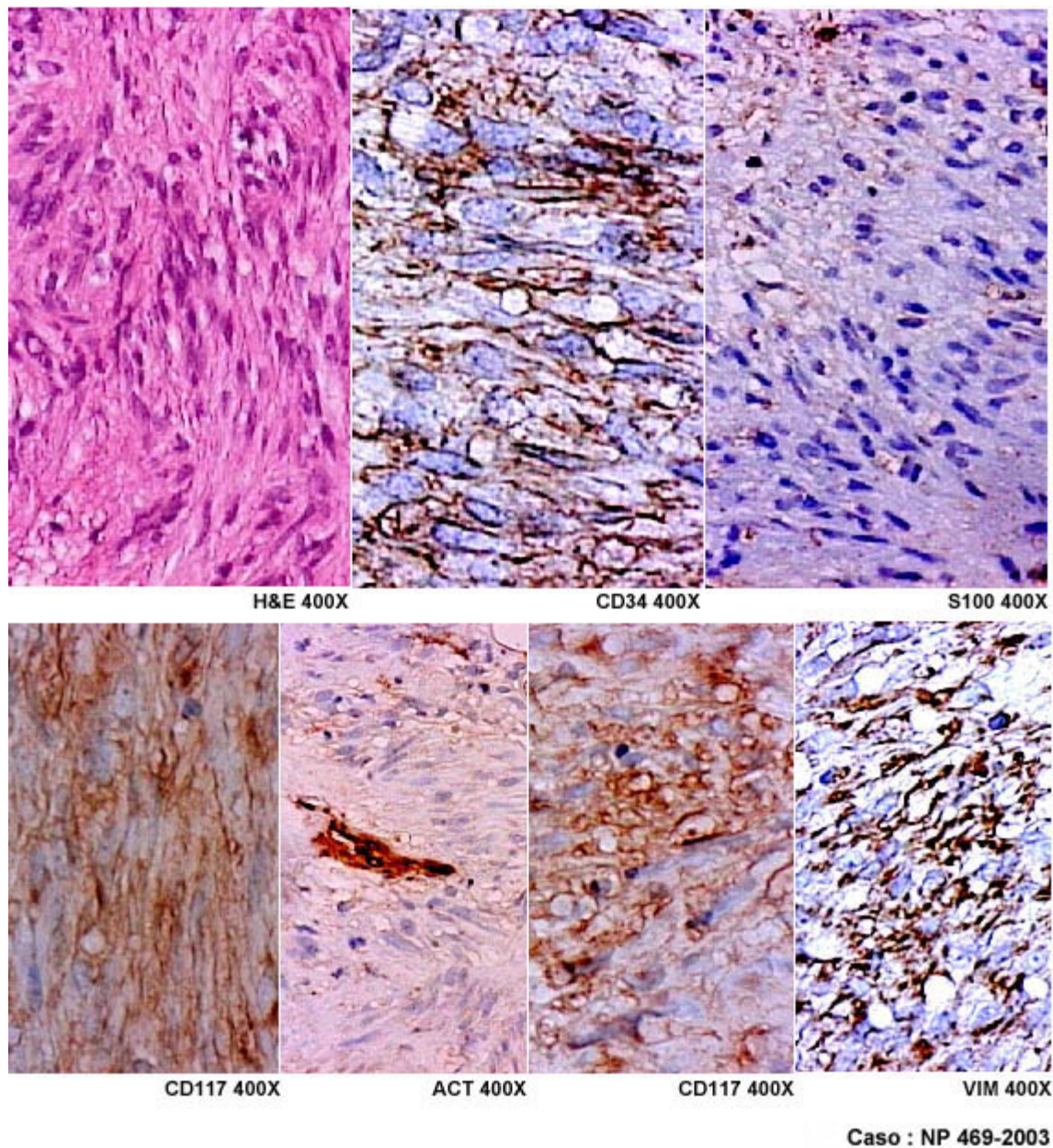
Tumores de estroma gastrointestinal
Novapath 1998-2003

CASO NP 469-2003: TUMOR GÁSTRICO

Caso NP 469-2003 Hombre de 88 años con tumor gástrico

Comentarios: El tumor se encuentra en la pared del estómago y es firme e hialino con una apariencia histológica fusocelular. La positividad para CD34 y para CD117 (c-kit) hacen el diagnóstico.

Diagnóstico: Tumor del estroma gastrointestinal, c-KIT +



Se presentan en las tablas 20 y 21 una serie de tumores de tejido Adiposo, de cartílago y de Mixomas, todos estudiados con IHQ los cuales solo se comentan colateralmente en este trabajo. Detalles sobre el diagnóstico por IHQ han sido publicados recientemente por el laboratorio de Patología Molecular NOVAPATH (9) y serán de nuevo examinados en una próxima publicación.

| Número del Caso | Edad | Sexo | Diagnóstico IHQ | Localización |
|-----------------|--------|------|--|-----------------------|
| 1- 079-99 | 63 | M | Liposarcoma Pleomórfico | T. Antebrazo |
| 2- 254-00 | 57 | M | Liposarcoma Mixoide Gradol. Con esclerosis. | Retroperitoneo |
| 3-1006-00 | 15 mes | F | Lipoma | región dorsal derecha |
| 4- 282-01 | 38 | F | Liposarcoma desdiferenciado | retroperitoneo |
| 5- 917-01 | 42 | M | Liposarcoma mixoides | escroto |

| | | | | |
|-----------|----|---|---------------------------------------|--|
| 6- 138-02 | 70 | M | Liposarcoma Desdiferenciado | Muslo Derecho |
| 7- 177-02 | 34 | M | Lipoma Pleomórfico | Región Supraescapular Izquierdo |
| 8- 692-02 | 19 | F | Angiomiolipoma | Tumor Reg. dorsal |
| 9- 799-02 | 39 | F | Liposarcoma desdiferenciado | Tumor retroperitoneal. |
| 10-865-02 | 49 | F | Liposarcoma de células redondas | Tercio distal del muslo izq. |
| 11-035-03 | 72 | F | Liposarcoma Pleomórfico | Hemitórax Posterior Derecho |
| 12-052-03 | 61 | F | Angiomiolipoma | Tumor Renal |
| 13-608-03 | 72 | M | Liposarcoma mixoide. | Referido como tumor retroperitoneal |
| 14-650-03 | 16 | M | Liposarcoma mixoide de Cel. Redon. | Paratesticulocar der. |

Tabla 20
Tumores de tejido adiposo
Novapath 1998-2003

| Número del Caso | Edad | Sexo | Diagnóstico IHQ | Localización |
|--------------------|------|------|---|------------------------------------|
| 1- 315-98 | 55 | M | Condrosarcoma | Rodilla Izquierda |
| 2- 703-99 | 81 | M | Mixoma | Trucut de Lesión Pulmonar |
| 3- 333-00 | 28 | F | Mixoma Intramuscular | Brazo derecho |
| 4- 291-02 | 63 | F | Condrosarcoma Mesenquimático | T. Tercio Medio Lat Pierna Izq. |
| 5- 021-03 | 1 | F | Mixoma | Seno Maxilar |
| 6- 248-03 | 51 | F | Condrosarcoma Mixoide Extraesqueletico | Muslo Derecho |

Tabla 21
Tumores mixoides y de cartílago
Novapath 1998-2003

DISCUSIÓN

Los patólogos han entendido que el diagnóstico de los tumores no puede hacerse basándose únicamente en la apariencia histológica de los mismos; cada vez es más importante conocer detalles sobre los aspectos clínicos fundamentales como la edad, cuándo ocurrió la aparición del tumor, su evolución, su localización y su apariencia macroscópica. Hoy en día, ciertos tumores como los óseos no se pueden interpretar sin el auxilio de la radiología. Frecuentemente los datos de estudios de imagenología como tomografías y otras, pueden

arrojar mucha luz sobre el diagnóstico de neoplasias poco diferenciadas. La ayuda que ofrecían inicialmente las coloraciones especiales y la histoquímica enzimática, ha sido rebasada por la IHQ y en casos que solo se puede llegar a una aproximación diagnóstica, el uso de la ultraestructura y de la citogenética pueden ser armas auxiliares muy poderosas para precisar el diagnóstico de los TPB.

En algunos sarcomas, la IHQ se considera necesaria para hacer el diagnóstico ya que ella puede definir ciertos perfiles de una neoplasia o para decidir algún tratamiento a seguir. En general en algunos sarcomas de difícil diagnóstico como el sarcoma sinovial y algunos angiosarcomas la inmunohistoquímica es indispensable para un diagnóstico preciso. Algunos sarcomas se presentan con apariencia pleomórfica lo cual dificulta el diagnóstico sin la ayuda de la IHQ, quizá el más frecuente es el Fibrohistiocitoma Maligno (FHM) Pleomórfico, pero igual sucede con los Liposarcomas, Leiomiomas y Rabdomiosarcomas Pleomórficos y con el Tumor maligno de la Vaina de los Nervios Periféricos.

La importancia de la IHQ en el estudio de los TPB, no solo radica en la posibilidad de precisar el diagnóstico de lesiones sarcomatosas o pseudosarcomatosas, sino en lograr esclarecer el fenotipo de algunas neoplasias no mesenquimáticas que simulan ser sarcomas. Están descritos tumores epiteliales como los carcinomas fusocelulares, algunos tumores carcinoides, y otras neoplasias que pueden mostrar células fusiformes como ocurre también en los melanomas, e igualmente pueden ciertas neoplasias de otra estirpe como linfohematopoyética, o neural con apariencia epitelioide o rabdoide, ser confundidas con sarcomas. Carcinomas indiferenciados, linfomas de Células Grandes, Melanomas, tumores de Células Germinales y hasta Mesoteliomas pueden presentarse como TPB y simular sarcomas.

Tumores epiteliales y epitelioides

La investigación inmunohistoquímica de muchas de estas neoplasias de difícil diagnóstico se hace necesaria, sobretodo cuando los tumores se encuentran en el tejido celular subcutáneo, en la piel y mucosas, o en órganos como el pulmón, el hígado, o el riñón y otros que son frecuentemente asiento de metástasis. El estudio con IHQ se impone igualmente cuando existe una historia previa de sarcoma y aparece una lesión tumoral como las señaladas previamente. En estos casos, al sospechar el origen epitelial del tumor, se consiguen resultados favorables con el uso de las queratinas de diferente peso molecular, o de ambos, alto y bajo peso, como la queratina AE1/AE3. También es de gran utilidad detectar el antígeno de membrana epitelial (EMA). En las neoplasias que se están señalando, el pleomorfismo y las mitosis indican su carácter maligno, por ello siempre hay que considerar la posibilidad de utilizar la Proteína S100, la Vimentina y el anticuerpo HMB45 para descartar los melanomas, corrientemente denominados por el patólogo "el gran imitador". En algunos casos de carcinomas sarcomatoides el inmunomarcaje con las queratinas o con la Vimentina puede ser poco evidente, sobretodo si median problemas de sobrefijación o de mala fijación, no obstante, casi todos estos inconvenientes se han subsanado con la recuperación de antígenos por calor. En casos donde el inmunomarcaje sea cuestionable, la biología molecular puede auxiliar el diagnóstico con estudios de citogenética, como ocurre en casos de sarcoma sinovial monofásico donde se puede demostrar en un 90% de los casos la translocación $t(x;18)(p11;q11)$ en el gen del cromosoma 18 (4). Otra neoplasia que como el sarcoma sinovial coexpresa Vimentina y queratinas es el sarcoma epitelioide, en el cual puede ser de gran

ayuda la identificación inmunohistoquímica de CD34 un anticuerpo usualmente negativo en los carcinomas pero que se puede ver en más de la mitad de los sarcomas epitelioides (5). No debemos olvidar que el Linfoma de Células Grandes Anaplásicas, con frecuencia es negativo al antígeno leucocitario común (CD45) por lo que puede pensarse que no es un linfoma, pero cuyo marcaje con CD30 y EMA con o sin inmunomarcaje para linfocitos T esclarece el diagnóstico (6,7). Otro de los tumores epitelioides dentro de los TPB que pueden provocar problemas diagnósticos es el sarcoma de Células Claras de la Vaina de los Tendones o Melanoma de Partes Blandas cuya positividad para la Proteína S100 y para HMB45 y vimentina sirve para hacer el diagnóstico preciso; en este trabajo se demuestran 3 casos de esta neoplasia y se presentan fotografías demostrativas de uno de estos casos.

Tumores fibrohistiocíticos

Los estudios inmunohistoquímicos en los tumores fibrohistiocíticos presentan ciertas limitaciones ya señaladas en una publicación previa (8). Algunas de estas dificultades y en realidad la positividad para la Vimentina que es inespecífica, es uno de los indicadores que sirve para que se les haya denominado a estos tumores "Vimentinomas". Su negatividad es señal de que hay problemas en la fijación del material. La presencia de miofibroblastos que pueden inmunomarcarse con Actina de músculo liso y la presencia de macrófagos positivos a la Lisozima, y a CD68, son también comunes en estos tumores los cuales pueden tener un rango muy variable en cuanto a su benignidad y malignidad. Existen los fibrohistiocitomas cutáneos o superficiales, y los tumores de células gigantes de la vaina de los tendones, e igualmente hay tumores y pseudotumores de miofibroblastos, como son las fibromatosis músculo-aponeuróticas. Las células de los fibrohistiocitomas malignos (FHM), el FHM Pleomórfico, que es un Sarcoma Indiferenciado Pleomórfico de alto grado, el FHM con Células Gigantes y el FHM Inflamatorio. Las células neoplásicas en estos tumores son siempre positivas a la Vimentina. El uso de otros anticuerpos como CD34 y más recientemente de bcl 2 asociados a los clásicamente utilizados en las neoplasias fibrohistiocíticas, ha contribuido a mejorar las posibilidades del diagnóstico inmunohistoquímico; bcl 2 es esencialmente negativo en los fibrohistiocitomas benignos y malignos y en la fibromatosis, pero se observa con intensa positividad en el Tumor Fibroso Solitario, en los Tumores del Estroma Gastrointestinal, en los Lipomas Fusocelulares, en el Sarcoma de Kaposi y en la parte fusocelular de los Sarcomas Sinoviales (9). La importancia de bcl 2 en el diagnóstico de los sarcomas ha sido enfatizada en los últimos años y se sabe que puede ayudar a diferenciar las células fusiformes de un leiomioma, negativas a bcl 2 de las de un Sarcoma Sinovial Monofásico que son positivas y puede servir también para compararlo con CD34 el cual es positivo como el bcl 2 en schwannomas, lipomas fusocelulares y en fibromixolipomas (9).

Tumores del estroma gastrointestinal y musculares lisos

Uno de los tumores mesenquimáticos que ha sido muy estudiado en los últimos años es el antiguamente denominado leiomioma epitelioide (10) o leiomioblastoma cuyas características ultraestructurales fueron descritas desde 1970 (11). Estos tumores se incluyen desde hace ya más de 15 años dentro de los denominados Tumores del Estroma Gastrointestinal (en inglés GIST) (12, 13, 14, 15). En este trabajo se presentan los resultados del estudio con IHQ de 18 casos de Tumores del Estroma Gastrointestinal (TEGI). Cada vez más se requiere del uso del anticuerpo CD117 en el diagnóstico por IHQ de estas neoplasias. Hoy en día se sabe que los TEGI se originan en unas células fusiformes presentes alrededor de los

plexos mientéricos y en la muscular de la mucosa del tracto gastrointestinal, denominadas células intersticiales de Cajal, las cuales por una mutación del gen c-kit muestran actividad de la enzima tirosina cinasa (16,17). El anticuerpo CD117 puede detectar la proteína producida por la mutación por lo cual es doblemente útil, por una parte para precisar el diagnóstico de TEGI y por otra porque se puede tratar el tumor inhibiendo la tirosina cinasa con resultados muy favorables como la detección del crecimiento y fibrosis tumoral (18). Existen algunos tumores del grupo GIST que son negativos a CD117, pero representan una minoría, en estos casos sería de interés determinar si existe la mutación en c-kit para precisar el diagnóstico. Estudios de citogenética han demostrado que a pesar de que no parece haber otro gen sino el c-kit implicado en los TEGI, es frecuente la pérdida de cromosomas 14q y 22q en estas neoplasias, las cuales pudiesen estar relacionadas con cambios genéticos iniciales sugiriéndose que las pérdidas en los brazos cromosómicos pueden estar relacionadas con un mal pronóstico (19, 20). Otro de los anticuerpos cuya utilidad en los TEGI se discute es el CD34 (8) ya que inicialmente se pensó que este anticuerpo era siempre positivo en estos tumores. Hoy se acepta que CD34 se encuentra presente en un 60% a 70% de los TEGI y se ha descrito que en los tumores localizados en el esófago y en el recto, la positividad para CD34 puede llegar hasta un 90%, en tanto que en los TEGI del intestino solo se observa un 50% de positividad para CD34 (21). Si bien tan solo del 5% al 10% de los TEGI son positivos para la Proteína S100 y la Desmina, la positividad para la Actina Muscular Específica se describe entre un 16% a un 70% de estos tumores, y esa ha sido también nuestra experiencia la cual puede mejorarse utilizando un nuevo anticuerpo el h-Caldesmon (22,23). Sin embargo, la utilidad de este anticuerpo ha sido cuestionada ya que si bien se observa en los TEGI, en los leiomiomas su positividad es variable de acuerdo con la localización y el grado de diferenciación de los tumores (24). Este anticuerpo h-Caldesmon, ha sido descrito en algunos FHM, pero no se encuentra presente en los Rabdomiosarcomas(RMS) (25). En este trabajo se presenta el estudio por IHQ de 36 casos de Leiomioma, 4 tumores glómicos, que son tumores musculares a los cuales se hace referencia en una publicación previa (9) y 7 casos con diagnóstico de Leiomioma

Rabdomiosarcoma

En este trabajo se incluye al RMS en los TPB que muestran aspecto de Tumores Malignos de Células Redondas (TMCR) (4). Se muestran 32 casos de RMS, la mayor parte de ellos de tipo embrionario. El RMS alveolar o embrionario, se puede diagnosticar con el auxilio de la IHQ en más del 90% de los casos. Para fines de este trabajo se han utilizado con buenos resultados la Desmina y la Miogenina

(MyoD) (26). La Actina muscular específica es negativa en los RMSs, pero se ha visto que existen casos con positividad para Actina, lo cual también ha sido señalado previamente. Igualmente, se han descrito casos de RMSs con presencia de inmunomarcaje para Proteína S100 y para las queratinas (27). En estos casos se ha utilizado también el anticuerpo HHF35 que es común para músculo liso y estriado por lo que su especificidad no es muy adecuada para el diagnóstico de RMS. Hay que recordar que si bien el MyoD es una proteína que pertenece al grupo de los factores de transcripción nuclear de las células mioides, este se expresa en fases tempranas de la diferenciación de las mismas y se anticipa en su expresión a la Desmina, por lo cual puede detectarse en tumores pobremente diferenciados (28). A pesar de la gran ayuda diagnóstica del MyoD debe recordarse que se ha detectado también en el músculo estriado en regeneración, haciendo la salvedad de que el inmunomarcaje en los

tumores puede verse focalmente y que esta positividad es mayor en el RMS alveolar que en el RMS Embrionario (29). Estudios de citogenética han demostrado translocaciones en el RMS con fusión del gen FKHR en el cromosoma 13 con el gen PAX3 en el cromosoma 2 o con el gen PAX7 en el cromosoma 1(30). En el RMS Embrionario se han demostrado copias extra de los cromosomas 2, 8 y 13 con rearrreglos en las regiones 1p11-q11 y 12q13 en tanto que en el RMS Alveolar las translocaciones más frecuentes son t (2; 13) (q35 ; q14) y algunas veces se ve t (1;13) (p36; q 14). La mayor parte de las veces en el RMS Alveolar las amplificaciones se encuentran en 12q 13-15 y en 2p24, esta última observada en el oncogen MYCN el cual se puede ver igualmente amplificado en los Neuroblastomas. Estos cambios pueden evidenciarse por PCR o con FISH y se pueden relacionar con el pronóstico de estas neoplasias. En el diagnóstico diferencial del RMS se debe considerar la posibilidad de un sarcoma de Ewing o el Tumor Neuroectodérmico Primitivo Periférico (PNET) y es sabido que en estos tumores generalmente se observa la presencia de glicógeno en el citoplasma el cual puede identificarse con el reactivo de Schiff o método histoquímico del PAS.

Sarcoma de Ewing y Tumor Neuroectodérmico Primitivo Periférico

Estas dos entidades habían sido descritas separadamente desde hace muchos años (31, 32). Hoy en día ambos tumores, el sarcoma de Ewing (SE) y el PNET se consideran una misma familia en las que se incluyen el tumor de la región tóracopulmonar o tumor de Askin (33), el tumor paravertebral de células pequeñas atípicas y los SE / PNETs de partes blandas y de hueso. Los estudios de IHQ en estas neoplasias progresaron con el descubrimiento del gen MIC 2 y la detección de la glicoproteína CD99 también denominada p30/32MIC 2 la cual se detecta en la superficie celular y se relaciona con adherencia de las membranas (34). La aplicación de CD99 al diagnóstico inmunohistoquímico pronto se vio complicada por la inespecificidad del anticuerpo, el cual si bien podía estar presente en los SE/PNETs, también se detecta en otras neoplasias (35). El avance más significativo en el diagnóstico de estas neoplasias fue la demostración de translocaciones cromosómicas que alteran genes específicos y que se recombinan para crear nuevos genes por fusión de ellos expresando proteínas que pueden codificarse con precisión (36, 37). En aproximadamente un 85% de los tumores de la familia SE/PNET, se puede detectar la translocación t (11; 22) (q24; q12). Existen dos genes involucrados en los puntos de ruptura, en 22q12 en el gen EWS y en el cromosoma 11q24 del gen denominado FLI 1 (38). Este cambio genético sobre el gen FLI 1 se considera una característica específica para diagnosticar estas neoplasias a través de la detección del grupo carboxilo terminal de una glicoproteína y aunque es más específico que CD99 solo se detecta en un 75% de los SE/PNETs (39). Debe señalarse también que el gen FLI 1 es positivo igualmente en el linfoma linfoblástico y en tumores vasculares para los que se puede utilizar igualmente, sobretodo en variantes fusocelulares y epitelioides (40). Se ha observado también en estos tumores positividad para marcadores neurales como la Proteína S100 y la Sinaptofisina, y finalmente entre un 10 a un 20% de los casos inmunomarcan focalmente para las queratinas (41,42, 43).

Tumores vasculares

El tema sobre el sarcoma de Kaposi y su origen ha sido muy discutido y hoy día parecen existir evidencias definitivas sobre su origen endotelial (44). La positividad para CD31 y CD34 se usa corrientemente con mejores resultados que los obtenidos con el anticuerpo contra el Factor VIII de la coagulación. Recientemente un anticuerpo monoclonal contra el receptor 3

de un factor de crecimiento endotelial, el VEGFR-3, el cual es un receptor para tiroxina cinasa, ha mostrado su expresión casi exclusivamente en el endotelio de los vasos linfáticos con actividad en casos de sarcoma de Kaposi (SK) y en otras neoplasias vasculares como el hemangioendotelioma de Dabska, y algunos angiosarcomas (45). Una revisión reciente de la IHQ de los tumores vasculares ha replanteado la controversia sobre el origen de SK al demostrar que aunque débilmente, también los linfáticos pueden expresar CD31, CD34 y Factor VIII (46). La demostración de la presencia de VEGFR-3 en SK nos regresa a la hipótesis original de Ronald F Dorfman sobre el origen linfático venoso del SK(45). La incorporación reciente del anticuerpo Fli-1 al estudio de los tumores vasculares, ofrece un inmunomarcador confiable con buena sensibilidad, tanto para tumores fusocelulares como para los epitelioides (40). Algunos de los inconvenientes en el inmunomarcaje de los tumores vasculares los hemos sufrido con diversos tumores revisados en este trabajo. Si el material está sobrefijado, se sabe que el Factor VII se pierde rápidamente. También sabemos que el anticuerpo CD31 reacciona con el endotelio, pero igualmente con los plasmocitos, los macrófagos y además es positivo en algunos carcinomas y mesoteliomas, y CD34 que se sabe es muy sensible en SK algunas veces en estos casos, no se ha logrado un inmunomarcaje efectivo, lo cual se sabe puede ocurrir en algunos angiosarcomas; por otro lado CD34 es poco sensible en los tumores vasculares epitelioides (47).

Tumor Fibroso Solitario

El diagnóstico de esta neoplasia puede ser difícil ya que es un TPB que histológicamente puede mostrar diversos arreglos arquitecturales (48); por otra parte, el diagnóstico inmunohistoquímico del Tumor Fibroso Solitario (TFS) se basa en la positividad para el anticuerpo CD34; cuando estos tumores son benignos pero que se hace negativo en la mayoría de los TFS malignos (8, 49). Uno de los diagnósticos diferenciales del TFS es el Sarcoma Sinovial y por eso se deben seleccionar un par de anticuerpos cuando esta situación se plantea, y son anticuerpos que clásicamente son de gran utilidad en otras neoplasias, como CD99 y bcl 2 (9, 35, 50). El protooncogen bcl 2 se identificó inicialmente en la translocación (14; 18) de los linfomas foliculares y difusos de células B. Como resultado de esta translocación se antepone el gen bcl 2 en el cromosoma 18 con una inmunoglobulina de cadena pesada en el cromosoma 14. Al evidenciar que esta translocación no era específica para el t (14; 18) y se podía hallar en ganglios linfáticos normales y en otras neoplasias que no muestran la translocación como cáncer de mama, carcinoma nasofaríngeo, timomas, cáncer pulmonar, del ovario y adenocarcinomas de estómago y del colon (50). Al examinar 56 casos de Tumor Fibroso Solitario con bcl 2, se determinó positividad en más del 75% de los casos, con resultados similares para CD34 (9).

Sarcoma Epitelioide

El Sarcoma Epitelioide es un tumor que inicialmente fue descrito por Enzinger en 1970 (51) y que se presenta como un tumor en el tejido celular subcutáneo o más profundamente en las manos o los brazos de adultos jóvenes y que tiene una alta recurrencia con propensión a dar metástasis (52). Se sabe que el Sarcoma Epitelioide expresa marcadores epiteliales como el antígeno de Membrana Epitelial (EMA) y queratinas pero igualmente expresa Vimentina y muestra características que recuerdan a fibroblastos y miofibroblastos. La apariencia epitelioide de esta neoplasia se debe a la presencia de cadherinas en su citoplasma. Es un hecho conocido que la transfección de N y E cadherinas a células fusiformes de sarcomas

murinos les confiere una apariencia epitelioides (52). Se sabe igualmente sobre la presencia de cadherinas en los tumores malignos de los nervios periféricos de aspecto epitelioides, en los nevi melanocíticos, y en los linfomas anaplásicos cuando adquieren el fenotipo epitelioides (54, 55). Estudios sobre la presencia de cadherinas en el Sarcoma Epitelioides han logrado demostrar que poseen un fenotipo epitelial incompleto con fallas en la E-cadherina y que muestran VE-cadherinas que se observan en células mesenquimáticas y epiteliales (56). La presencia de CD31 y CD34 en las células de este tumor, se cree que favorecen una diferenciación endotelial pero se ha descrito positividad para CD31 en un solo caso en una serie de 112, lo cual reforzado por la negatividad para el FLI 1 se ha considerado recientemente de poco valor para pensar en un origen endotelial para el Sarcoma Epitelioides (57). Ya se ha señalado que otros tumores epitelioides como los linfomas anaplásicos, el hemangioendotelioma epitelioides, los Schwannomas y los angiosarcomas epitelioides, así como el sarcoma de células Claras o Melanoma de Partes Blandas deben considerarse en el diagnóstico diferencial de estas neoplasias.

Tumor Maligno de la Vaina de los Nervios Periféricos

La importancia de la Proteína S100 en el diagnóstico de tumores benignos de los nervios periféricos, Neurofibromas y Schwannomas es bien conocida (58). Bien sea en Schwannomas con atipias degenerativas o con áreas mixoides, la Proteína S100 está presente y puede no ser efectiva o hacerse negativa cuando los tumores se hacen malignos. Esta es una de las razones por las cuales el Tumor Maligno de la Vaina de los Nervios Periféricos (TMVNP) es muchas veces difícil de diagnosticar y el estudio con técnicas de IHQ es necesario para aclarar su origen neural (59). Solo en un 50 a un 80% de los casos de TMVNP se observa positividad para la Proteína S100 y afortunadamente cuando estas neoplasias presentan apariencia epitelioides el inmunomarcaje con S100 es fácilmente evidenciable (60). Se ha descrito también positividad para bcl 2 en los TMVNP (10). En este trabajo se presentan los resultados del estudio de 20 casos de tMVNP y en algunos de ellos, además de la positividad para la Vimentina, utilizaron el anticuerpo PGP9.5 con resultados variables debido a tinciones inespecíficas. Los TMVNP se observan muchas veces asociados a la enfermedad de vonRecklinhouse (Neurofibromatosis Tipo I). En la aplicación de técnicas de IHQ se ha utilizado examinar la proliferación nuclear para predecir el pronóstico y en este sentido se ha utilizado el antígeno Ki67 (61). Se ha señalado igualmente que existe una relación entre el inmunomarcaje con p53 y el pronóstico de los TMVNP (62). Estas evidencias han sido confirmadas recientemente por Watanabe y colaboradores y ha sido utilizada en algunos casos de TMVNP (63).

Finalmente, en este trabajo se presentan una gran cantidad de casos de sarcomas, algunos de alto grado (17 casos), Fibrohistiocitomas Malignos (27 casos), 36 casos de Leiomiomas, 23 casos de Fibrosarcoma, todos ellos resueltos a través de la aplicación de criterios de IHQ. Se presentan los resultados diagnósticos sobre tumores de tejido adiposo y Liposarcomas y sobre tumores mixoides y cartilaginosos sin entrar a discutir los aspectos inmunohistoquímicos de estos, pues algunos casos ya fueron revisados en un trabajo anterior del laboratorio (9).

La importancia del estudio inmunohistoquímico de los TPB se enfatiza en este trabajo y se vislumbran futuras posibilidades de aplicación de técnicas de Biología Molecular para examinar alteraciones cromosómicas que puedan señalar variaciones en el pronóstico y el

tratamiento de algunas de estas neoplasias.

REFERENCIAS

1. **Fletcher CDM**. The use of immunohistochemistry in the diagnosis of soft tissue tumours. *Histopathology* 1986, 10:771-773.
2. **Ordoñez NG**. Application of immunohistochemistry in the diagnosis of soft tissue sarcomas: a review and update. *Adv Anat Pathol* 1998, 5:67-85.
3. **Suster S**. Recent advances in the application of immunohistochemical markers for the diagnosis of soft tissue tumors. *Diagn Pathol* 2000, 17: 225-235.
4. **García Tamayo J, Henández C**. Diagnóstico Inmunohistoquímico de los Tumores Malignos de Células Redondas. *Vitae: Academia Médica Digital* 2002, 10: <http://caibco.ucv.ve/Vitae/VitaeDiez/Articulos/Anatomia/ArchivosHTML/Introduccion.htm>
5. **Guillou L, Coindre J, Gallager G y col**. Detection of synovial sarcoma translocation t(x;18) (SYT ;SSX) in paraffin-embedded tissues using reverse transcriptase-polymerase chain reaction : a reliable and powerful diagnostic tool for pathologists. A molecular analysis of 221 mesenchymal tumors fixed in different fixatives. *Human Pathol* 2001, 32:101-112.
6. **Miettinen M, Fanburg-Smith JC, Virolainen M, Shmookler BM, Fetsch FF**. Epithelioid sarcoma: an immunohistochemical analysis of 112 classical and variant cases and a discussion of the differential diagnosis. *Hum Pathol* 1999, 30:934-942.
7. **García Tamayo J, Picott E, Henández C, León Z**. Estudio histológico e inmunohistoquímico en 120 casos de linfomas de linfocitos T. *Vitae: Academia Médica Digital* 2002, 12: <http://caibco.ucv.ve/Vitae/VitaeDoce/Articulos/Anatomia/ArchivosHTML/Introduccion.htm>
8. **Piris M, Brown DC, Gatter K, Mason DY**. CD30 expression in non-Hodgkin's lymphoma. *Histopathology* 1990, 17:211-218.
9. **García Tamayo J, Hernández C**. Aplicación del anticuerpo CD34 en el diagnóstico de los tumores fusocelulares. *Vitae: Academia Médica Digital* 2002, 11: <http://caibco.ucv.ve/Vitae/VitaeOnce/Articulos/Anatomia/ArchivosHTML/Introduccion.htm>
10. **Suster S, Fisher C, Moran C**. Expression of bcl 2 Oncoprotein in benign and malignant Spindle Cell Tumors of Soft Tissue, skin, serosal surfaces and gastrointestinal tract. *Am J Surg Pathol* 1998, 22:863-872.
11. **Applemann H, Helwig EB**. Gastric epithelioid leiomyoma and leiomyosarcoma (leiomyoblastoma). *Cancer* 1976, 38: 708-728.
12. **Salazar H, Totem RS**. Leiomyoblastoma of the stomach. An ultrastructural study. *Cancer* 1970, 25: 176-185.
13. **Miettinen M**. Gastrointestinal stromal tumors. An immunohistochemical study of cellular differentiation. *Am J Clin Pathol* 1988; 98: 601 -610.
14. **Herrera G, Cerezo L, Jones JE**. Gastrointestinal autonomic nerve tumors."Plexosarcomas". *Arch Pathol Lab Med* 1989, 27: 275-284.
15. **Appleman H**. Smooth muscle tumors of the gastrointestinal tract. What we know now that Stout didn't know. *Am J Surg Pathol* 1896, 10: 83-89.
16. **Walker P, Dvorak M**. Gastrointestinal autonomic nerve (GAN) tumor. Ultrastructural evidence of a newly recognized entity. *Arch Pathol Lab Med* 1986, 110: 309-316.

17. **Chan JK.** Mesenchymal tumours of the gastrointestinal tract: a paradise for acronyms (STUMP, GIST, GANT, and now GIPACT), implication of c-kit in the genesis, and yet another of the many emerging roles of the interstitial cell of Cajal in the pathogenesis of gastrointestinal diseases? *Adv Anat Pathol* 2002, 9:19-40.
18. **Miettinen M, Majidi M, Lasota J.** Pathology and diagnostic criteria of Gastrointestinal Stromal Tumors (GIST): a review. *Europ J of Cancer* 2002, 38:Suppl 5, S37-S51.
19. **Joensuu H, Roberts PJ, Sarlomo-Rikala M y col.** Effect of tiroxina kinase inhibitor STI571 in a patient with metastatic gastrointestinal stromal tumor. *New Engl J Med* 2001, 344:1052-1056.
20. **O'Leary T, Ernst S, Przygodzki R, Emory T, Sobin LH.** Loss of heterozygosity at 1p36 predicts poor prognosis in gastrointestinal stromal / smooth muscle tumors. *Lab Invest* 1999, 79:1461-1467.
21. **Debiec-Rychter M, Sciote R, Pauwels P, Schoemakers E, Dal Cin P, Hagemeijer A.** Molecular cytogenetic definition of three distinct chromosome arm 14q deletion intervals in gastrointestinal stromal tumors. *Genes Chromosom Cancer* 2001, 32:26-32.
22. **Miettinen M, Sobin LH, Sarlomo-Rikala M.** Immunohistochemical spectrum of GISTs at different sites and their differential diagnosis with reference to CD117(KIT). *Mod Pathol* 2000, 13:1134-1142.
23. **Watanabe K, Kusakabe T, Hoshi N, Sato A, Susuki T. H** Caldesmon in leiomyosarcoma and tumors of smooth muscle cell-like differentiation: its specific expression in the smooth muscle cell tumor. *Human Pathol* 1999, 30:392-396.
24. **Watanabe K, Tajino T, Sekiguchi M, Susuki T. H** Caldesmon as a specific marker for smooth muscle tumors. Comparison with other smooth muscle markers in bone tumors. *Am J Clin Pathol* 2000, 113:663-668.
25. **Hisaoka M, Wei-Qi S, Jiam W, Morio T, Hashimoto H.** Specific but variable expression of h-Caldesmon in leiomyosarcomas: an immunohistochemical reassessment of a novel myogenic marker. *Appl Immunohistochem Mol Morph* 2001, 9:302-308.
26. **Miettinen MM, Sarlomo-Rikala M, Kovatich AJ, Lasota J.** Calponin and h-caldesmon in soft tissue tumors: consistent h-caldesmon immunoreactivity in gastrointestinal stromal tumors indicates traits of smooth muscle differentiation. *Mod Pathol* 1999, 12: 756-762.
27. **Dias P, Parham DM, Shapiro DN, Webber BL, Houghton PJ.** Myogenic regulatory protein (MyoD1) expression in childhood solid tumors: diagnostic utility in rhabdomyosarcoma. *Am J Pathol* 1990, 137: 1283-1291.
28. **Coindre JM, de Mascarel A, De Trojani MMI, Pages A.** Immunohistochemical study of rhabdomyosarcoma. Unexpected staining with S100 protein and cytoqueratin. *J Pathol* 1988, 155:127-132.
29. **Weintraub H, Davis R, Tapscott S y col.** The myoD gene family: nodal point during specification of the muscle cell lineage. *Science* 1991, 251:761-766.
30. **Dias P, Chen B, Dilday B y col.** Strong immunostaining for myogenin in rhabdomyosarcoma is significantly associated with tumors of the alveolar subclass. *Am J Pathol* 2000, 156:399-408.
31. **Downing JR, Khandekar A, Schurteff SA y col.** Multiple RT-PCR assay for the differential diagnosis of alveolar rhabdomyosarcoma and Ewing's sarcoma. *Am J Pathol* 1995, 146:626-634.
32. **Stout AP.** A tumor of the ulnar nerve. *Proc NY Pathol Soc* 1918, 12:2-12.

33. **Ewing J.** Diffuse endothelioma of bone. *Proc NY Pathol Soc* 1921, 21:17-24.
34. **Gledhill T, Garrido L, Caleiras E, Parada D, García Tamayo J.** Tumor de Askin; estudio inmunohistoquímico y ultraestructural de dos casos. *Patología (Mex)* 1999, 36:135-139.
35. **Ambros I, Ambros P, Strehl S, y col.** MIC 2 is a specific marker for Ewing's sarcoma and peripheeral primitive neuroectodermal tumors. *Cancer* 1991, 67:1886-1893.
36. **Renshaw AA.** 013 (CD99) in spindle cell tumor. Reactivity with hemangiopericytoma, solitary fibrous tumor, synovial sarcoma and meningioma but rarely with sarcomatoid mesothelioma. *Appl Immunohistochem* 1995, 3:250-256.
37. **Aurias A, Rimbaut C, Buffe D y col.** Chromosomal translocations in Ewing's sarcoma. *New Engl J Med* 1983, 309:496-497.
38. **Whang-Peng J, Triche TJ, Knutsen T y col.** Chromosome translocation in peripheral neuroepithelioma. *New Engl J Med* 1984, 311:584-585.
39. **Zucman J, Delattre O, Desmaze C y col.** Cloning and characterization of Ewing's sarcoma and peripheral neuroepithelioma t (11;22) translocation breakpoints. *Genes Chromosom Cancer* 1992, 5: 271-277.
40. **Folpe AL, Hill CE, Parham DM, o'Shea PA, Weiss SW.** Immunohistochemical detection of FLI-1 protein expresion: a study of 132 round cell tumors with emphasis on CD99-positive mimics of Ewing's sarcoma/primitive neuroectodermal tumor. *Am J Surg Pathol* 2000, 24:1657-1662.
41. **Folpe AL, Chand EM, Goldblum JR, Weiss SW.** Expression of Fli-1, a nuclear transcription factor, distinguishes vascular neoplasms from potential mimics. *Am J Surg Pathol* 2001, 25:1061-1066.
42. **Shanfeld RL, Edelman J, Willis JE, Tuason L, Goldblum JR.** Immunohistochemical analysis of neural markers in peripheral primitive neuroectodermal tumors (pPNET) without light microscopic evidence of neural differentiation. *Appl Immunohistochem* 1997, 5:78-86.
43. **Gu M, Antonescu CR, Guiter G, Huvos AG, Ladanyi M, Zakowski MF.** Cytokeratin immunoreactivity in Ewing's sarcoma: prevalence in 50 cases confirmed by molecular diagnostic studies. *Am J Surg Pathol* 2000, 24:410-416.
44. **Hoerl HD, Goldblum JR.** Immunoreactivity patterns of CD31 and CD68 in 28 cases of Kaposi's sarcoma: evidence supporting endothelial differentiation in the spindle cell component. *Appl Immunohistochem* 1997, 5:173-178.
45. **Folpe AL, Veikkola T, Valtola R, Weiss SW.** Vascular Endothelial Growth Factor Receptor -3 (VEGFR-3): A marker of vascular tumors with presumed lymphatic differentiation, including Kaposi's sarcoma, Kaposiform and Dabska-type Hemangioendotheliomas and a subset of angiosarcomas. *Mod Pathol* 2000, 13:180-185.
46. **Jussila L, Valtola R, Partanen TA, Salven P, Heikkila P, Matikainen MT y col.** Lymphatic endothelium and Kaposi's sarcoma spindle cell detected bay antibodies against the vascular endothelial growth factor receptor-3. *Cancer Res* 1998, 58:1599-1604.
47. **Coindre JM.** Immunohistochemistry in the diagnosis of soft tissue tumors. *Histopathology* 2003, 43:1-16.
48. **Brunnemann RB, Ro JY, Ordoñez NG, Mooney J, el Naggat AK, Ayala AG.** Extrapleural solitary fibrous tumor: a clinicopathologic study of 24 cases. *Mod Pathol* 1999, 12:1034-1042.
49. **Hasegawa T, Matsuno Y, Shimoda T, Hasegawa F, Sano T, Hirohashi S.** Extrathoracic

- solitary fibrous tumors: their histological variability and potentially aggressive behavior. *Hum Pathol* 1999, 30:1464-1473.
50. **Pezella F, Tse AGD, Cordell JL, Pulford KAF, Gatter K, Mason DY.** Expression of the bcl 2 protein is not specific for the 14;18 chromosomal translocation. *Am J Pathol* 1990, 137: 225-232.
 51. **Enzinger FM.** Epithelioid sarcoma. A sarcoma simulating a granuloma or a carcinoma. *Cancer* 1970, 26:1029-1041.
 52. **Chase DR, Enzinger FM.** Epithelioid sarcoma. Diagnosis, prognostic indicators and treatment. *Am J Surg Pathol* 1985, 9:241-263.
 53. **Matsuzaki F, Mege RM, Jaffe SH y col.** cDNAs of cell adhesion molecules of different specificity induce changes in cell shape and border formation in cultured S 180 cells. *J Cell Biol* 1990, 110:1239-1252.
 54. **Ashton-Key M, Cowley GP, Smith MEF.** Cadherines in reactive lymph nodes and lymphomas: high expression in anaplastic large cell lymphomas. *Histopathology* 1996, 28:55-59.
 55. **Smith MEF, Brown JI, Fisher C.** Epithelioid sarcoma: presence of vascular-endothelial cadherin and lack of epithelial cadherin. *Histopathology* 1998, 33:425-431.
 56. **Miettinen M, Fanburg-Smith JC, Virolainen M y col.** Epithelioid sarcoma: an immunohistochemical analysis of 112 classical and variant cases and a discussion of the differential diagnosis. *Hum Pathol* 1999, 30:934-942.
 57. **Billings SD, Folpe AL, Weiss SW.** Epithelioid sarcoma-like Hemangioendothelioma. *Am J Surg Pathol* 2003, 27:48-57.
 58. **Weiss SW, Langloss JM, Enzinger FM.** Value of S-100 protein in the diagnosis of soft tissue tumors with particular reference to benign and malignant Schwann cell tumors. *Lab Invest* 1983, 49:299-308.
 59. **Wick MR, Swanson PE, Scheithauer BW, Manivel JC.** Malignant peripheral nerve sheath tumor. An immunohistochemical study of 62 cases. *Am J Clin Pathol* 1987, 87:425-433.
 60. **Laskin WB, Weiss SW, Bratthauer GL.** Epithelioid variant of malignant peripheral nerve sheath cell tumor (malignant epithelioid schwannoma). *Am J Surg Pathol* 1991, 15:1136-1145.
 61. **Gerdas J, Li L, Schulter C.** Immunochemical and molecular biological characterization of the cell proliferation associated nuclear antigen that is defined by the monoclonal antibody Ki67. *Am J Pathol* 1991, 138:867-873.
 62. **Kindblom LG, Ahlden M, Meis-Kindblom JM, Stenman G.** Immunohistochemical and molecular analysis of p53, MDM2, proliferating cell nuclear antigen Ki67 in benign and malignant peripheral nerve sheath tumours. *Virchows Arch* 1995, 427:19-26.
 63. **Watanabe T, Oda Y, Kinukawa N, Masuda K, Tsuneyoshi M.** Malignant peripheral nerve sheath tumours: high Ki67 labelling index is the significant prognostic indicator. *Histopathology* 2001, 39:187-197.