



Atresia duodenal: tipo diafragma

Yudith Sayago Briceño
Virginia Margarita Sarmiento
Militza Margarita Mejías Ramos
Andrés Eloy Lara Valenzuela ¹.

¹Servicio de Cirugía Pediátrica, Hospital "Dr.Luis Razetti" Barinas, Venezuela

Correspondencia: Instituto de Medicina Tropical - Facultad de Medicina -
Universidad Central de Venezuela.

Consignado el 31 de Diciembre del 2000 a la Revista Vitae Academia
Biomédica Digital.

RESUMEN

La atresia duodenal congénita del tipo diafragma duodenal es una patología infrecuente (1 x 10.000 a 40.000 nacimientos), caracterizada por obstrucción incompleta de la luz intestinal con un pequeño orificio en un diafragma o membrana, cuya patogenia se describe como una falla de revacuolización en la etapa de cordón sólido del crecimiento intestinal. Cuando esto sucede, el síntoma cardinal es el vomito post-prandial, que debe ser diagnosticado en los primeros días de vida. En caso contrario, los vómitos se exacerban con la ablactación, concomitante estreñimiento y déficit pondoestatural, debido al paso limitado de líquidos y nutrientes. A propósito de esta patología se presenta un caso, diagnosticado tardíamente. Se trata de un lactante menor de 11 meses de edad, masculino, portador de síndrome de Down, quien desde el nacimiento cursa con vómitos pos -prandiales, estreñimiento, distensión abdominal persistente, desnutrición severa.

PALABRAS CLAVE: Atresia Duodenal, Diafragma Duodenal

INTRODUCCIÓN

La Atresia duodenal congénita, se describe como una obstrucción de la luz del intestino. Resulta relativamente rara y se calcula que ocurre en uno de cada 10.000 a 40.000 nacimientos. Sin embargo, es la más frecuente de las obstrucciones intestinales, comprendiendo en promedio la tercera parte de estos casos en neonatos. Su asociación frecuentemente con otras anomalías, sobre todo defectos de la línea media (como atresia esofágica y ano imperforado), sugiere que se

desarrolla en etapa temprana "in útero". Además, frecuentemente el síndrome de Down es asociado a las atresias duodenales intrínsecas. La teoría más aceptada de su patogénesis es que se debe a una falla en la revacuolización en la etapa de cordón sólido del crecimiento intestinal.

Apenas en 1922, en Holanda, Fockens fue el primero en señalar el caso de un paciente que sobrevivió la práctica de una anastomosis para corregir atresia de intestino delgado. Evans revisó 1498 casos publicados hasta 1950 y señaló un índice de supervivencia menor de 10%. En fechas más recientes este porcentaje ha aumentado rápidamente y actualmente se acerca al 90% con las técnicas quirúrgicas modernas y el empleo de Nutrición parenteral total.

La obstrucción duodenal puede ser intrínseca o extrínseca (debido a presión de las bandas de Ladd cuando ocurre malrotación). La anatomía de las anomalías intrínsecas varía desde la atresia (obstrucción completa de la luz intestinal con poca o ninguna conexión entre las partes proximal y distal del intestino) hasta estenosis (obstrucción incompleta con un pequeño orificio en un diafragma o en una membrana). Los lactantes con obstrucción duodenal intrínseca completa, durante el primer día de vida, presentan vómitos biliares persistentes y poca o ninguna distensión abdominal. En los casos de obstrucción incompleta del tipo diafragma, los vómitos pueden ser intermitentes y más que todo relacionados con ingestas abundantes. En los estudios paraclínicos las radiografías abdominales muestran el signo de "Doble Burbuja", y ausencia de patrón gaseoso en el resto del intestino. En el caso de obstrucción incompleta, como en el diafragma duodenal, utilizando el medio de contraste, se pueden observar además del signo descrito, paso de contraste en forma fragmentada, y vaciamiento del estómago muy lento y en forma tardía. Aun cuando se establezca el diagnóstico de obstrucción duodenal intrínseca, es necesario un enema con Bario para descartar atresias de colon y/o enfermedad de Hirschsprung, así como malrotación intestinal. (1, 2, 3, 4, 10, 12).

REPORTE DEL CASO

Lactante Masculino de 10 meses de edad, natural del Estado Barinas, el cual ingresa al Hospital "Dr. Luis Razetti", Barinas, Venezuela, el día 03 de abril de 2000.

Con IDX: Déficit nutricional severo (2). Síndrome de Down (3). Retardo Psicomotor (4). Mal formación en pies (5). Escabiosis.

Antecedentes Perineonatales

Producto de VI gesta. E.S.N.AT. No controlado. Parto Eutócico. Respiró y lloró al nacer. P.N =4 Kg T.N = 47 cms.

Antecedentes Personales

Hiperreactividad Bronquial desde el nacimiento. Estreñimiento de 3 - 4 días, de 1 mes de evolución.

Inmunizaciones

B.C.G. No tiene. 1 dosis de polio y triple.

Examen físico de entrada

Regulares condiciones generales: conciente, afebril, hidratado, eupneico. F.C= 130 x', F.R=30 x', Pulso = 130 x', T= 37 °C. Peso= 5.430 Kg. Talla= 61 cms. Debajo de los percentiles normales. En piel

se apreció Lesiones eritematosas.

Cabeza: Fontanela Anterior amplia. O.R.L = DIN. Pabellones Auriculares de Implantación baja. Rs Cs Rs S/S. Mv. Audible no adventicios. Abdomen Distendido, blando. Ruidos Hidroaéreos Presentes Normales, no visceromegalias.

Extremidades: simétricas, hipotróficas, se aprecia dedo supernumerario en pie izquierdo.

Neurológico: conciente, responde a estímulos externos, normotoicos, normorreflexico

Exámenes de laboratorio:

Hb= 13.0 gr. %.	Globulinas = 2.3 mg. / dl.
Hto=39 %.	P.T = 6.0 gr. / dl.
Leucocitos 9.350 plm ³ .	Albúmina = 3.7gr/ dl.
Eosinófilos: 10 %.	Seg=Proteínas Totales: 6.5
35 %.	gr/dl.
Linfocito= 55%.	Albúminas: 4.3 gr/dl.
Heces= D.L.N.	Globulinas: 2.2 mg/dl.
Úrea= 22 mg. %.	Glucosa: 67 mg/dl.
Creatinina 1.1 mg. %.	Calcio: 9.6 mg/dl.
Glicemia = 72 mg. %.	Orina: D.L.N.
Calcio = 9.5 mg.	

Laboratorio:

Leucocitos:	ITL: 1,33
8250p/mm ³	TSH: 2,3 mg/dl
seg: 47%	proteínas totales: 6,5 gr/dl
Linfocitos: 49%	Albúmina 4,3 g/DL
eosinofilos: 4 %	Globulinas: 2.2 mg/dl
Hb: 12,6gr%	Calcio: 9,6 mg/dl
Hcto:39	Glicemia: 67mg/dl
PT: 12seg	Úrea 30,1 mg/dl
Tc: 12seg	Creatina: 0,3mg/dl
Actividad	Calcio: 9,6 m/dl
protombinica: 100 %	Uroanálisis: Sedimento
PTT: 32 seg	DLN;
Tipiaje: ARH+	Heces: Examen
T3U: 23, 8%	microscópico y
T4T: 5,6 mg/dl	macroscópico DLN.

Rayos X (Rx) de abdomen simple en el que la imagen de una cámara gástrica muestra una porción del duodeno distendido como signo preponderante. Se practica Rx. de Esófago estomago y duodeno. Las imágenes antes descritas son más evidentes, observándose que en la burbuja duodenal, inicialmente, se amputaba totalmente, con un paso de contraste fragmentado en forma tardía. Esto nos planteo el diagnóstico de Diafragma Duodenal Vs. Malrotación intestinal con Bandas de Ladd. Le fue practicado Colon por enema, encontrándose

marco cólico en posición normal, impactación fecal, sin dilatación del mismo. Este último hallazgo, nos descartaba la posibilidad de la Malrotación Intestinal y de un Hirschsprung.

DISCUSIÓN

En los lactantes que presentan vómitos persistentes desde el nacimiento, las posibilidades diagnósticas se constituyen en una larga lista de enfermedades, con las cuales se debe hacer diagnóstico diferencial, iniciando desde entidades muy frecuentes como reflujo gastroesofágico, transgresiones dietéticas e intolerancias alimentarias, hasta trastornos de tipo infecciosos y los de origen metabólico, menos frecuentes. Todas estas de manejo médico, en general, no requieren cirugía.

Un buen interrogatorio y una historia clínica completa, o simplemente, la observación de la alimentación del lactante, pueden ser suficiente para la orientación diagnóstica en el reflujo y las transgresiones dietéticas. También se pueden sospechar la intolerancia a las fórmulas por la historia y los exámenes complementarios, y tratarlas con manipulaciones dietéticas.

Las causas, de manejo médico, menos comunes en el lactante se presentan, en general, con otros síntomas asociados que orientarán el diagnóstico.

Una causa obstructiva de resolución quirúrgica, frecuente de vómitos en el lactante, es la Estenosis Hipertrofica del Píloro, ocasionada por una hipertrofia de las fibras circulares de la musculatura lisa de la zona pilórica, que forma una masa circunferencial alrededor del mismo. Esto ocasiona una disminución del calibre en su luz en forma progresiva, que aunado a un edema de la mucosa, finalmente produce una obstrucción total y no permite el paso de ningún alimento. Esta patología tiene un momento específico de inicio (después de los quince días de vida y casi nunca se ve en mayores de seis meses), un rasgo que junto con típicos vómitos en proyectil y la presencia de una masa abdominal característica ("Oliva"), hacen que el padecimiento sea fácil de diagnosticar en muchos casos. Ocasionalmente, puede ser confundida con reflujo gastroesofágico.

Las atresias del duodeno, el páncreas anular son entidades que generalmente se diagnostican, en el periodo neonatal, desestimando la atresia duodenal incompleta tipo diafragma, y las bandas de Ladd en la malrotación intestinal cuando se estudia un lactante vomitador (1, 2, 3, 4).

La entidad de diafragma duodenal se describe como una obstrucción intrínseca incompleta de la luz del duodeno, dado por un diafragma o membrana con un pequeño orificio central. En el caso de las Bandas de Ladd, en la malrotación intestinal, la obstrucción del duodeno es extrínseca, producida por bandas de fijación, anómala, del ciego, de ordinario, en la pared peritoneal lateral derecha. No obstante a que varíe su origen o inserción, casi siempre producen compresión transversal del duodeno, y a veces son la única causa de obstrucción mecánica duodenal. Son de resolución quirúrgica.

Tomando en cuenta que el reflujo gastroesofágico es la entidad más frecuente como causa de vómitos en el lactante, su diagnóstico puede ser fácilmente verificado con estudios radiológicos con contraste baritados: esófago estómago y duodeno. Este mismo estudio, es el de primera elección en el diagnóstico de la Hipertrofia Pilórica, diafragma duodenal, y de gran utilidad en la

sospecha de Bandas de Ladd, en la malrotación intestinal. Aunque en este ultimo caso, debe ser practicado, además, el colon por enema para verificar la posición alta de fijación del ciego (6).

En el caso presentado, el paciente cursaba con una larga historia de vómitos persistentes, estreñimiento y distensión abdominal además de un déficit pondo estatural severo, fue tratado en múltiples oportunidades con esquemas dietéticos y antieméticos sin obtener resultados satisfactorios (9). Llamaba la atención, que en el abdomen el dibujo de asas y las rectaciones intestinales eran evidentes. Por esto, al llegar al servicio de Cirugía Pediátricas del Hospital Luis Razetti del Estado Barinas, Venezuela, la primera impresión fue de Megacolon Congénito, lo cual fue descartado incluso en la Rx de abdomen simple, en el que la imagen de una cámara gástrica y una porción del duodeno distendidos fueron los signos preponderantes. Se practica Rx. de Esófago, estómago y duodeno y se aprecia que las imágenes antes descritas son más evidentes, observándose que en la burbuja duodenal, inicialmente, se amputaba totalmente, con un paso de contraste fragmentado en forma tardía. Esto nos planteo el diagnostico de Diafragma Duodenal Vs. Malrotación intestinal con Bandas de Ladd. Le fue practicado Colon por enema, encontrándose marco cólico en posición normal, impactación fecal, sin dilatación del mismo (10, 11). Este último hallazgo nos descartaba la posibilidad de la Malrotación Intestinal y la posibilidad de un Hirschsprun.

Este paciente fue llevado a mesa operatoria con los siguientes hallazgos: gran dilatación de estomago; primera porción del duodeno en la que se observaba una zona de transición con brusca disminución de calibre; y posterior a la duodenotomia pudo evidenciarse un diafragma duodenal

El diafragma duodenal fue resecado con posterior duodenoplastia con recuperación postoperatoria satisfactoria.

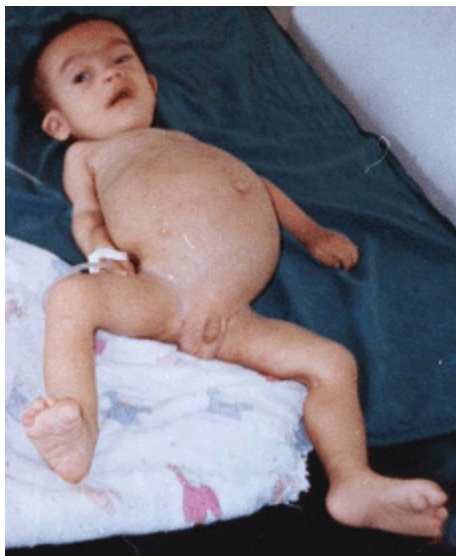

Figura 1
Lactante de 11 de meses, con déficit pondo estatural y gran distensión bdominal (abdomen con aspecto batracóide).

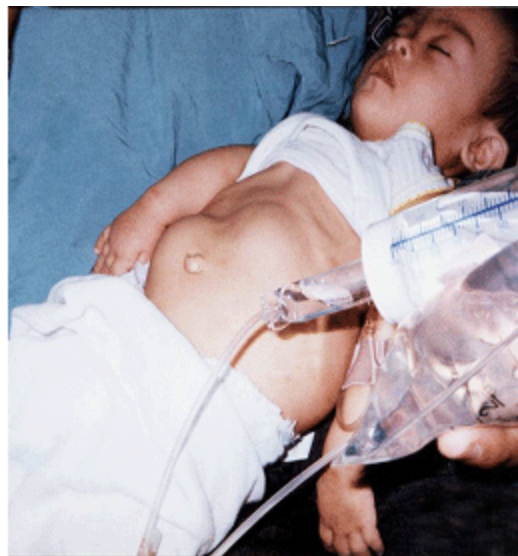

Figura 2
Rectaciones en epigástrico evidente.

Paraclínicos RX

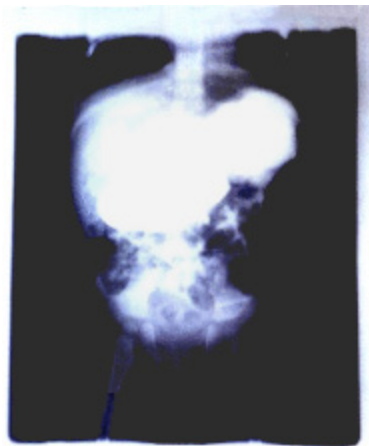


Figura 3
Gran dilatación
de la cámara Gástrica

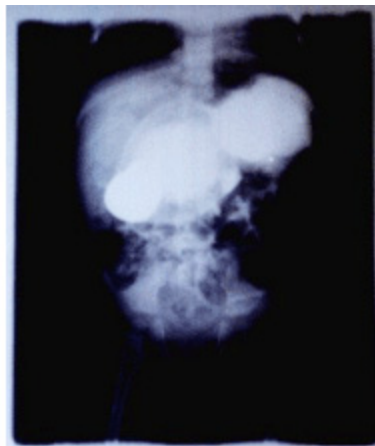

Figura 4
Dilatación de cámara gástrica y primera
porción del duodeno, imagen de doble
burbuja.

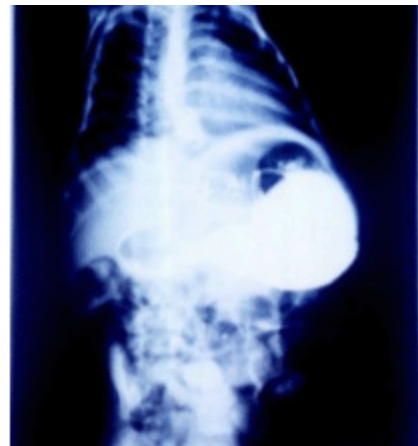


Figura 5
Imagen doble burbuja y contracción
gástrica. Se evidencia amputación del
bulbo duodenal en forma redondeado, lo
que hace sospechar de un diafragma.
Paso de escaso contraste fragmentado
en forma tardía.

Transoperatorio:

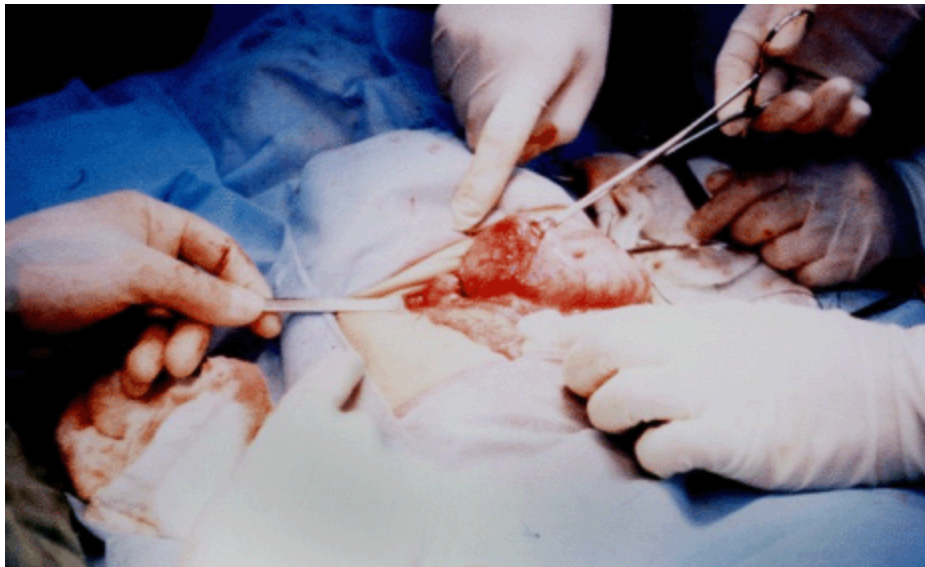


Figura 6
Se evidencia gran distensión de estómago y primera porción del duodeno,
con zona de transición, evidente disminución de calibre zona de diafragma duodenal.

BIBLIOGRAFÍA

1. Clínicas Quirúrgicas de Norteamérica Volumen 6 - 1985. 1117-1119.
2. Dr. Thomas M. Holder. Cirugía Pediátrica, 2000. 305 - 318.
3. Dr. Robert Touloukian. Atresia y Estenosis Intestinales, año1998.
4. Ek, Maranhapo, RFA; Abreu. MCG, Lima, JRR, P invs., J & Pinus, JQ. Diafragma Duodenal.1999.
5. Platt LD and Carlson. "Prenatal diagnosis - when and how?" NEJM 1992; 327 (9):636-638.
6. José A. Correa: Fundamentos de Pediatría. Tomo III. Segunda Edición. 1999. 1328 - 1337 - 1348 - 1351.
7. J. Meneghello R. Pediatría Meneghello, Quinta Edición. Tomo 2 - 1997. 2520 - 2542 - 2544.

8. Tratado de Pediatría, Volumen I. Décima Sexta Edición. 2000. 1239 - 1240.
9. Dr. Jesús E. Meza (Compilador). Temas de Pediatría. Sociedad Venezolana de Puericultura y Pediatría. 1era Edición. 1997. 301 - 317.
10. Grosfeld J. K., Ballantine TV y Shoemakerr. Operative management of intestinal atresia and stenosis based on pathologic findings. J. Pediatr Surg. 1979. 468 - 477.
11. Duffy Lf. Malformations of the gut. Pediatr Rev. 1992. 13 - 50 - 54.
12. Puri P y Fujimoto T. New Observations on the Pathogenesis of multiple intestinal atresias. J. Pediatr Surg. 1998. 123 - 221 - 225.

IMÁGENES

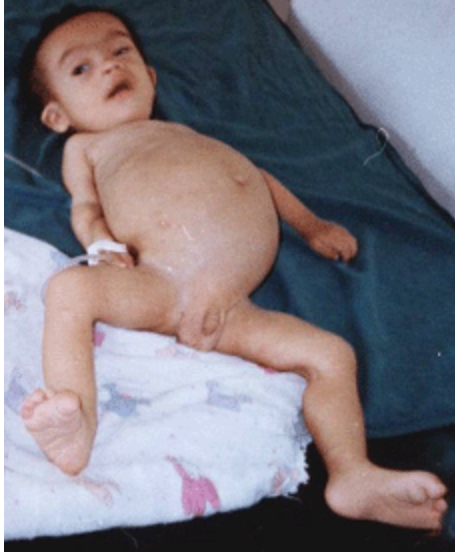

Figura 1 Lactante de 11 de meses, con déficit pondo estatural y gran distensión bdominal (abdomen con aspecto batracóide).

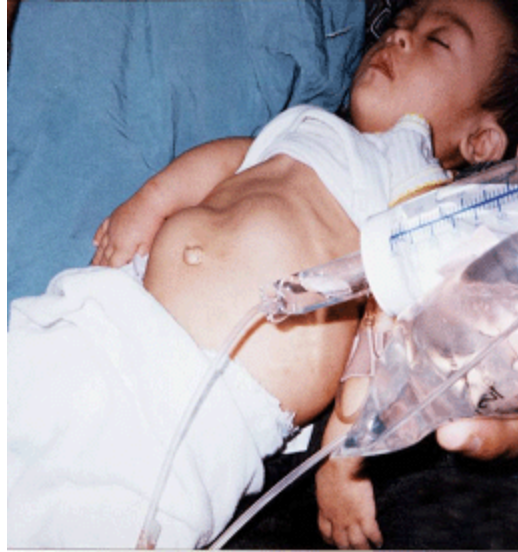

Figura 2 Rectaciones en epigástrico evidente.

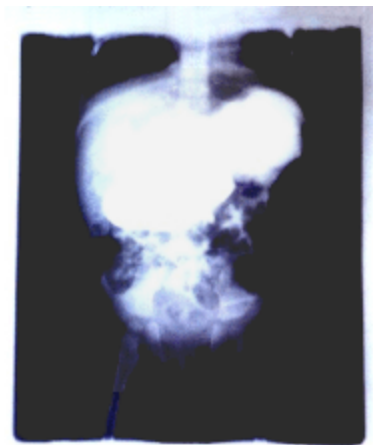


Figura 3 Gran dilatación de la cámara gástrica.

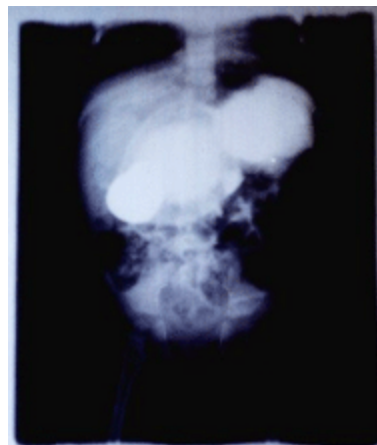

Figura 4 Dilatación de cámara gástrica y primera porción del duodeno, imagen de doble burbuja.

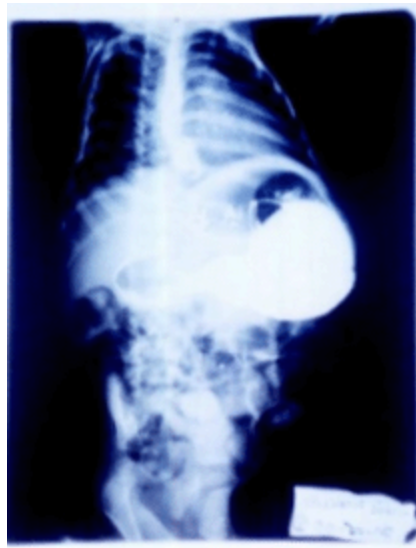


Figura 5 Imagen doble burbuja y contracción gástrica. Se evidencia amputación del bulbo duodenal en forma redondeado, lo que hace sospechar de un diafragma. Paso de escaso contraste fragmentado en forma tardía.

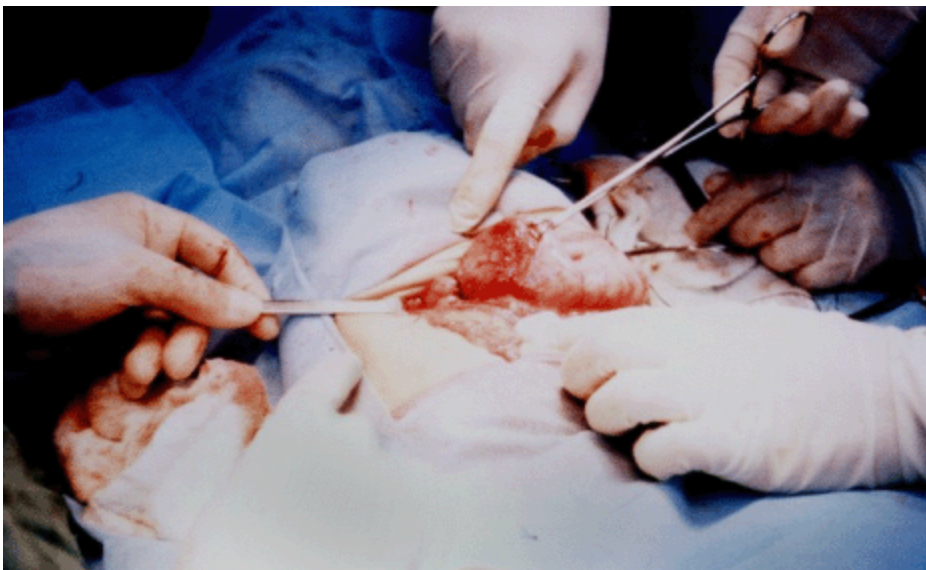


Figura 6 Se evidencia gran distensión de estómago y primera porción del duodeno, con zona de transición, evidente disminución de calibre zona de diafragma duodenal.