



Vertebroplastia, tratamiento actual de elección de las fracturas por compresión de los cuerpos vertebrales

Carolina Manzo

Julio Simón Castro ¹.

Moisés Roizental ².

¹Unidad de Radiología Intervencionista policlínica Metropolitana Caracas-
Venezuela

²moizental@eldish.net

Correspondencia: Instituto de Medicina Tropical - Facultad de Medicina -
Universidad Central de Venezuela.

Consignado el 31 de Diciembre del 2000 a la Revista Vitae Academia
Biomédica Digital.

RESUMEN

Vertebroplastia es un nuevo procedimiento para el tratamiento de las fracturas de las vértebras por osteoporosis o por tumores; estas fracturas producen dolor severo de difícil tratamiento más frecuente en mujeres, los resultados de los métodos convencionales de tratamiento son malos, tanto la cirugía como la medicación analgésica, ameritando generalmente reposo por largo tiempo (semanas o meses), inactividad, uso de "faja" y varias drogas para el dolor. La Vertebroplastia es un procedimiento ambulatorio, se inyecta cemento óseo (Polimetilmetacrilato) a través de una aguja al cuerpo vertebral, usando Rayos X (fluroscopia) como guía, sellando la fractura, estabilizando la vértebra y quitando el dolor en más de 85% de los pacientes casi de forma instantánea. El procedimiento se realiza bajo anestesia local y con fluroscopia.

PALABRAS CLAVE: Vertebroplastia (VTP), osteoporosis, Fractura (Fx) por compresión, polimetilmetacrilato, cemento óseo, estado funcional.

SUMMARY

Vertebroplasty is a new radiologic procedure for treating painful compression fractures of the thoracic and lumbar spine. The technique involves the injection of radio - opaque polymethylmethacrylate (PMMA) liquid cement through a needle into a compressed and painful vertebral body using a posterior transpedicular approach. The percutaneous injection of PMMA into the spine was first reported in France almost 15 years ago for treatment of painful osteolytic metastases, multiple myeloma and symptomatic spinal hemangiomas (1). During the past five to six years the procedure has been further refined and broadened un scope to include patients with painful osteoporotic compression fractures. The examination has proved to be safe and effective with a very low complication rate. The majority of patients treated have reported improvement in their quality of life in terms of decreased pain, increased mobility, and decreased reliance on narcotic analgesics.

INTRODUCCIÓN

La vertebroplastia percutánea es un procedimiento terapéutico que consiste en la inyección de cemento óseo (polimetilmetacrilato) dentro de un cuerpo vertebral parcialmente fracturado con la intención de aliviar el dolor y aumentar la estabilidad mecánica de la vértebra.

La técnica de vertebroplastia fue descrita por primera vez en Francia, en 1980 por Galibert y Durmand (1-2-3), quienes explicaron el uso de polimetilmetacrilato para fijar las fracturas de los cuerpos vertebrales, inyectado vía transpedicular dentro del cuerpo vertebral bajo guía fluoroscópica o tomográfica. Esta técnica se comenzó a utilizar en Estados Unidos a partir de 1994 (4).

Las fracturas por compresión de los cuerpos vertebrales son frecuentes en pacientes con osteoporosis, siendo la complicación más debilitante, incapacitante y costosa (5); también son comunes en pacientes en tratamiento crónico con esteroides y aquellos con enfermedad tumoral primaria o secundaria de la vértebra. Pueden ser un evento clínico sintomático o sólo un evento radiológico, éste con una prevalencia alta, reportada por Melton et al. de 26% en mujeres mayores de 50 años, con una incidencia variable de 500-100.000 casos/año en mujeres mayores de 80 años (6). El tratamiento convencional con el uso de faja, analgésicos antiinflamatorios o narcóticos y reposo prolongado es limitado, un número de pacientes se benefician de éste, mientras otros requieren uso constante de narcóticos con gran limitación para la vida cotidiana (7) con un importante impacto en su entorno familiar y social por su difícil manejo.

En los últimos años ha habido grandes avances en la prevención y tratamiento de las fracturas, uno ha sido la Vertebroplastia Percutánea que ha despertado gran interés por los extraordinarios resultados publicados en la literatura (1 al 34).

En este estudio presentamos 77 procedimientos en 43 pacientes, describiendo la mejoría de su estado funcional, basados en la Escala de Karkofsky (8) , demostrando la eficacia del procedimiento y su seguridad por la baja incidencia de complicaciones en nuestra serie.

POBLACIÓN Y MÉTODOS

Grupo de 43 pacientes que acudieron a la Unidad de Radiología Intervencionista de la Policlínica Metropolitana entre abril de 2000 hasta abril de 2002, con dolor incapacitante en región dorsal y lumbar secundario a Fractura por Compresión del cuerpo vertebral de etiología variable, refractario al tratamiento convencional, a los que le realizamos 77 Vertebroplastias, el rango de edad comprendido fue entre 57-89 años.

La selección del paciente se limitó a aquellos con dolor focal severo asociado a fractura aguda de un cuerpo vertebral debilitado, las fracturas crónicas (definidas así por ausencia de edema, no fueron tratadas), al examen físico el dolor era referido o localizado en el área de la fractura, excluyéndose los pacientes con dolor no focalizado o con signos de compresión radicular y discopatía.

A todos los pacientes se les realizó estudios diagnósticos para determinar la localización y el número de fracturas (no excluyentes), así como la presencia de edema del cuerpo vertebral fracturado y la integridad de su borde posterior, excluyéndose aquellas fracturas asociadas a componente epidural y otras causas de dolor como herniación discal o radiculopatía. Los estudios diagnósticos realizados fueron Radiografía AP y LAT, Tomografía Computarizada y Resonancia Magnética secuencias T1, T2 y STIR, ésta última secuencia para revelar edema.(Fig.1, Fig.2, Fig.3)

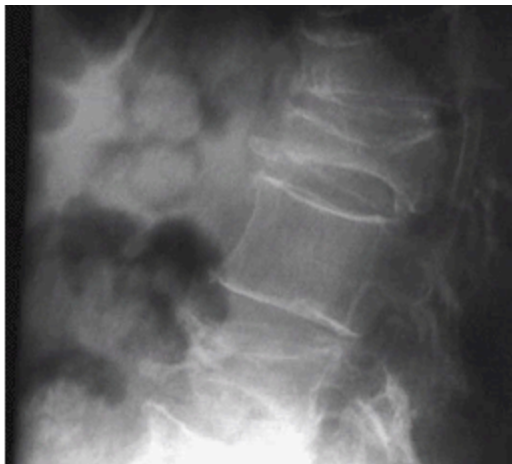

Figura 1

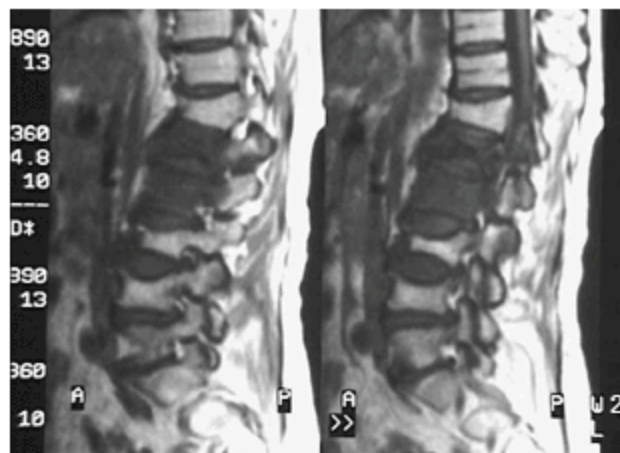


Figura 2

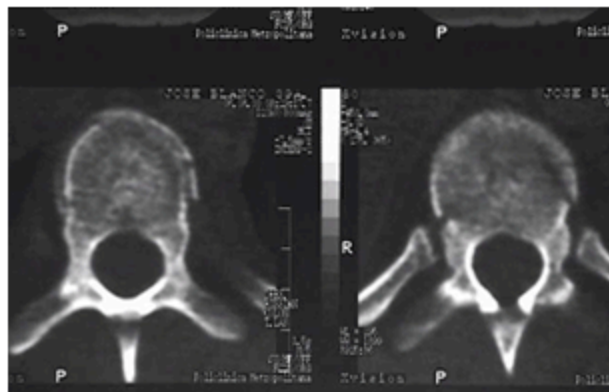


Figura 3

Se tomó en consideración las siguientes variables: edad, sexo, localización de la fractura, tipo y número de condiciones comorbidas (osteoporosis, uso de esteroides, enfermedad broncopulmonar obstructiva crónica (EBPOC), neoplasia, diabetes enfermedades siquiátricas,

artritis reumatoide), y se determinaron los factores que pueden predecir la mejoría funcional de los pacientes sometidos a vertebroplastia midiéndose objetivamente la mejoría funcional usando el Índice de Karnofsky (Tabla 1) antes y después del procedimiento. Se usó regresión lineal univariable y multivariable (inclusión de variables paso a paso) para evaluar el estado funcional post vertebroplastia, 0.05 fue considerado mejoría significativa, todos los resultados se realizaron con dos cola.

| | |
|-----|---|
| 100 | Normal. Sin síntomas. Sin signos de enfermedad. |
| 90 | Actividad normal. Leves síntomas de enfermedad. |
| 80 | Esfuerzos requeridos para la actividad normal. Moderados síntomas de enfermedad. |
| 70 | Independiente pero incapaz para la actividad normal o el trabajo. |
| 60 | Requiere asistencia ocasional. Medianamente independiente. |
| 50 | Requiere con frecuencia asistencia y cuidado médico. |
| 30 | Permanente en cama, indicación de hospitalización, aunque la crisis terminal no es inminente. |
| 20 | Severamente enfermo, hospitalizado con soporte activo y tratamiento necesario. |
| 10 | Moribundo con rápido progreso de la enfermedad |
| 0 | Muerte |

Tabla 1:
Índice de Karnofsky

TÉCNICA

Las Vertebroplastias se realizaron en la Unidad de Radiología Intervencionista de la Policlínica Metropolitana en un equipo digital con un arco en C, con el paciente acostado en decúbito prono y bajo estricto protocolo estéril. Se administró anestesia local con Lidocaína al 1% combinada con Bicarbonato de Sodio, y sedación por anestesiólogo con monitoreo cardiorrespiratorio continuo. Se administró una dosis única endovenosa de antibiótico (Cefacidal 1 gr) previa al procedimiento para profilaxis de infección.

Bajo guía fluoroscópica biplana, oblicua PA y LAT se identificaron los pedículos de la vértebra fracturada y se avanzó una aguja de biopsia de médula ósea MD Tech y Cook, bajo visión fluoroscópica continua vía transpedicular hasta el tercio anterior del cuerpo vertebral. En 4 pacientes que se sospechó infiltración tumoral de la vértebra fracturada se tomó biopsia por aspiración o con aguja de biopsia semi automática 16 G x 15 cm antes de la administración del cemento (Fig. 4-5).

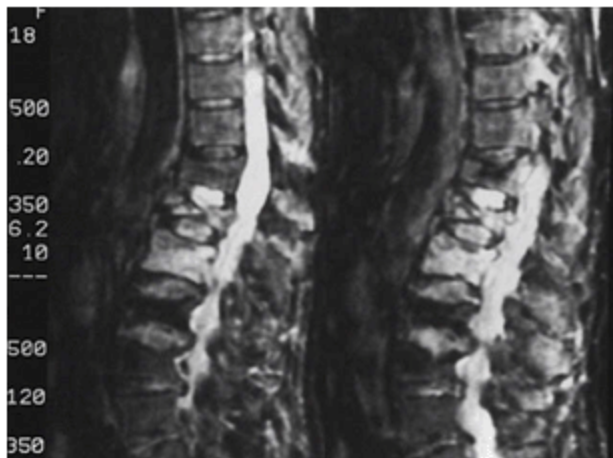

Figura 4

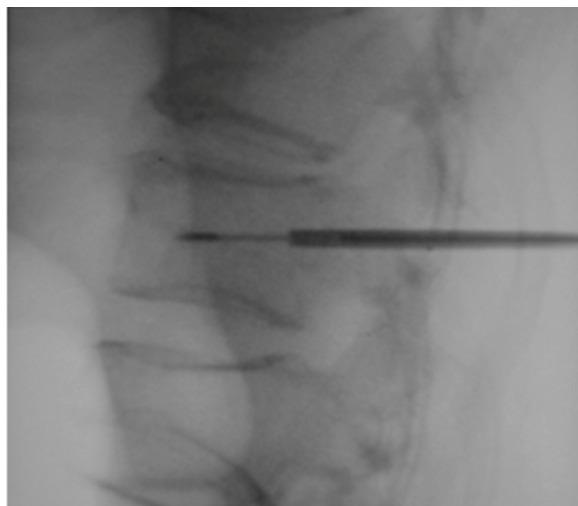


Figura 5

Se usó agujas de 11 gauge en la región lumbar y de 13 gauge en la región dorsal.

Sólo se realizó Venografía con contraste iodado no iónico en las 5 primeras vertebroplastias, en vista de que no aportó ninguna información adicional, no se realizó en el resto de los procedimientos.

Una vez colocada la aguja en posición, se mezcló el Polimetilmetacrilato (Cemento Simplex) con Bario en polvo estéril y Tobramicina (9-10), además del solvente en cantidad suficiente para obtener una consistencia semifluida, luego se inyectó el cemento lentamente bajo visión fluoroscópica, con inyectoras luer-lock (Fig. 6, Fig. 7). El mismo proceso se realizó en el otro pedículo de la vértebra fracturada, hasta llenar de cemento aproximadamente el 70% del cuerpo vertebral, en promedio de 2 - 3 cc de mezcla por pedículo (Fig. 8).

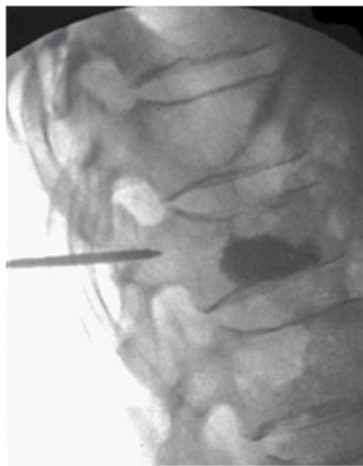

Figura 6

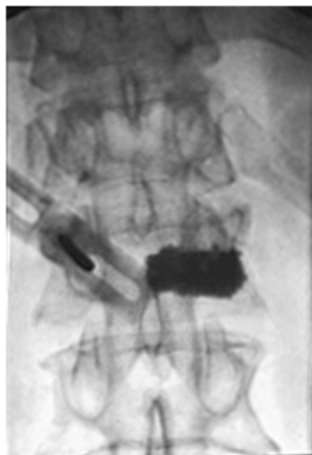


Figura 7

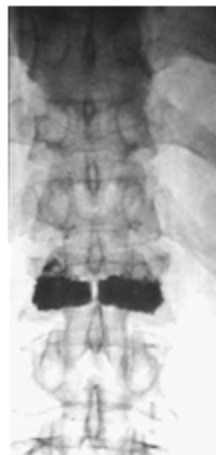

Figura 8

En una minoría de vértebras (3) la inyección unipedicular fue suficiente para llenar de cemento el cuerpo vertebral.

El 25% de los pacientes permanecieron hospitalizados por 24 horas para observación y control de patologías médicas asociadas, el 75% de los pacientes fueron egresados el mismo día 6 horas post procedimiento.

RESULTADOS

Realizamos 77 Vertebroplastias en 43 pacientes desde Abril del 2000 hasta Abril del 2002. De los 43 pacientes 29 fueron mujeres y 15 hombres, de edades comprendidas entre 57-89 años, promedio 73 años.

De los 43 pacientes 29 tenían 1 sola fractura vertebral (Fx) que se trató en una sesión total 29 vertebroplastias (29 VTP) y 14 tenían fracturas múltiples (2 o más) a los que se les realizó 48 vertebroplastias (48 VTP), a 9 pacientes (23 VTP) en una sola sesión (6 pacientes con 2 Fx =12 VTP, 1 paciente con 3 Fx = 3 VTP, 2 pacientes con 4 Fx = 8 VTP) y a 5 pacientes (25 VTP) en dos o más sesiones (1 paciente con 3 Fx = 3 VTP , 1 paciente con 4 Fx = 4 VTP, 2 pacientes con 5 Fx = 10 VTP, 1 paciente con 8 Fx = 8 VTP)

De las 77 vertebroplastias 35 fueron dorsales y 42 lumbares, 16 pacientes con Fx en el segmento dorsal, 20 pacientes con Fx en el segmento lumbar y 7 pacientes con Fx en ambos segmentos.

Todos los pacientes tenían condiciones comorbidas. De los 43 pacientes, 31 tenían sólo una (osteoporosis), 8 pacientes tenían dos (osteoporosis mas tumor 4, osteoporosis mas diabetes 2, osteoporosis mas artritis reumatoide 1, osteoporosis mas depresión bipolar 1) y 4 pacientes tenían tres (osteoporosis, uso de esteroides y EBPOC).

En todos se observó reducción del dolor, disminución del número y dosis de analgésicos y significativa mejoría del estado funcional, al comparar el índice de Karnofsky previo con el posterior a la vertebroplastia, demostrándose mayores índices posteriores al procedimiento y mejor evolución en aquellos pacientes con menor número de condiciones comorbidas .

Ningún paciente empeoró la sintomatología post vertebroplastia. En la mayoría de los casos la mejoría del dolor fue inmediata o se dio en las primeras 72 horas, sin embargo, un grupo de pacientes demostró mejoría absoluta a las pocas semanas post procedimiento.

No hubo ninguna complicación fatal (embolismo pulmonar, muerte). En 4 pacientes se evidenció salida del cemento fuera del cuerpo vertebral, 3 hacia el espacio discal y 1 hacia el espacio paravertebral, todos presentaron mejoría significativa del dolor y del estado funcional, y ninguna reacción adversa. La recurrencia del dolor post vertebroplastia fue debida al desarrollo de nuevas fracturas, de los 43 pacientes 6 consultaron entre el mes y los 10 meses post vertebroplastia, por dolor en región dorso lumbar incapacitante de reciente aparición, los estudios diagnósticos (Rx, TC y RM) revelaron nuevas fracturas agudas (1 Fx en 1 paciente, 2 Fx en 2 pacientes, 3 en 1 paciente y 4 Fx en 1 paciente = 12 Fx), que fueron tratadas con vertebroplastia en una sola sesión, con desaparición del dolor y significativa mejoría del estado funcional. Ver tablas 2 y 3.

| | | | |
|------------------------|-----------|--------------|------------------------|
| Pacientes | 43 | 28 mujeres | 15 hombres |
| Vertebroplastias | 77 | 35 dorsales | 42 lumbares |
| Fracturas Únicas | (1) | 29 pacientes | 29 vertebroplastias |
| Fracturas Múltiples | (2 o más) | 14 pacientes | 48 vertebroplastias |

| | | | |
|---------------------|-------------------|---------------------------|----------------------------|
| Segmentos Afectados | dorsal (6 pac.) | lumbar (20 pac.) | dorsolumbar (7 pac.) |
| Cond. comorbidas | 1 (31 pac.) | 2 (8 pac.) | 3 (4 pac.) |
| Complicaciones | mayores (0 casos) | extravasación del cemento | nuevas fracturas (5 casos) |

Tabla 2

| | | | | | | | | |
|------------------|----|---|----|----|---|---|---|-------|
| Nro de fracturas | 2 | 3 | 4 | 5 | 6 | 7 | 8 | Total |
| Pacientes | 6 | 2 | 3 | 2 | 0 | 0 | 1 | 14 |
| Vertebroplastias | 12 | 6 | 12 | 10 | 0 | 0 | 8 | 48 |

Tabla 3

Todos los pacientes fueron referidos para el tratamiento de la condición comorbida asociada y fisioterapia en los casos que lo ameritaron.

La Rx de columna AP y LAT control a los 15 días post vertebroplastia no mostró cambios en la morfología de la vértebra tratada ni en la apariencia del cemento óseo en su interior, no se realizó controles radiográficos sucesivos de rutina, sólo en los pacientes que consultaron nuevamente por dolor.

Se considera un éxito técnico del 100% en 77 procedimientos en los que no se reportó ninguna complicación mayor y en los que se demostró la eficacia de la vertebroplastia para mejorar el dolor causado por las fracturas vertebrales por compresión y el estado funcional del paciente.

DISCUSIÓN

Con el aumento de la sobrevida de la población las fracturas osteoporóticas por compresión han mostrado un incremento en su prevalencia (11, 12, 13). Se estima que 1 de cada 6 mujeres posmenopáusicas desarrollaran fracturas.

Las fracturas de los cuerpos vertebrales no sólo producen dolor, sino otras manifestaciones como retención urinaria, íleo transitorio, insomnio, depresión, limitación funcional y afección pulmonar en el caso de las dorsales que disminuyen la capacidad vital. (31, 32).

El tratamiento médico con faja, reposo y analgésicos en algunos pacientes mejora el dolor, en otros el éste se hace refractario además del riesgo de nuevas fracturas y otras complicaciones relacionadas a la inmovilización.

La intervención quirúrgica como tratamiento de las fracturas se realiza con poca frecuencia, debido a las condiciones limitadas del hueso y el porcentaje elevado de condiciones comorbidas en estos pacientes que aumentan el riesgo de complicaciones por la cirugía.

Todo esto ha convertido a la vertebroplastia en el tratamiento de elección del dolor causado por las fracturas por compresión de las vértebras, despertando un gran interés en la población general y médica, por los extraordinarios resultados publicados en la literatura. (17,18, 19, 21, 22)

La fisiopatología de cómo el metiltacrilato provoca la mejoría del dolor, es aún incierta. La teoría más aceptada es que refuerza el cuerpo vertebral y disminuye el micromovimiento, evitándole una nueva fractura. Se piensa que el calor que genera el cemento dentro de la vértebra lesiona las pequeñas terminaciones nerviosas mejorando el dolor. (11, 14, 15, 16, 20)

La vertebroplastia tiene una indicación muy precisa: "dolor focal debido a fractura aguda de un cuerpo vertebral", de causa variable, que no se asocia a radiculopatía ni componente epidural, estos conceptos son de mucha importancia, ya que el éxito del procedimiento depende de la adecuada selección del paciente que se puede beneficiar de esta técnica. Es imprescindible la realización de métodos diagnósticos adecuados para determinar si existe o no fractura vertebral, el número, la localización, así como si son fracturas agudas que son las que se benefician de este tratamiento. Es bien sabido que las fracturas son un hallazgo radiológico frecuente que muchas veces es asintomático, porque se tratan de lesiones crónicas que no producen dolor, la radiografía y la tomografía son excelentes métodos diagnósticos para detectar la deformidad y aplastamiento de un cuerpo vertebral y si la fractura afecta el espacio epidural o tecal. Sin embargo, no son capaces de precisar si estamos ante un evento agudo o crónico, por eso toda evaluación previa a una Vertebroplastia debe incluir un estudio de resonancia magnética con secuencia STIR para determinar la presencia de edema en el cuerpo vertebral que se sospecha fracturado, en cuyo caso se le considera una fractura aguda candidata al procedimiento. La ausencia de edema debe ser un criterio de exclusión. En nuestra serie todas las vértebras tratadas tenían edema, inclusive aquellas que coincidiendo con el área de dolor, no parecían estar fracturadas en la radiografía convencional, resaltando la importancia de la RM con secuencia STIR (Fig. 9)

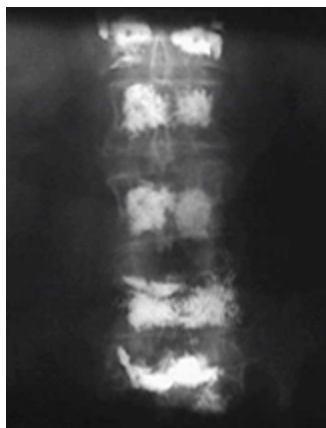

Figura 9

La Vertebroplastia Percutánea es un método que relativamente sencillo y seguro, como se refleja en la literatura, usualmente bien tolerado, sin complicaciones neurológicas serias, siendo la complicación más frecuente la extravasación del cemento al espacio discal generalmente asintomática. Otra complicación es la aparición de nuevas fracturas como observamos en nuestra serie, ya sean distales o proximales a la vértebra tratada, esto ya ha sido reportado en la literatura, pues se conoce el riesgo aumentado de fractura en las vértebras adyacentes a las tratadas con vertebroplastia (23), esto no representa un problema mayor pues el tratamiento es el mismo, se puede realizar Vertebroplastia a las nuevas fracturas con un máximo de 3-4 vértebras por sesión, observándose muy buenos resultados en estos pacientes,

como vemos en nuestra serie.

En cuanto a la extravasación del cemento al espacio discal coincidimos con los reportes de otros, que no ocasiona efectos clínicos (4, 24, 25) ni consecuencias en la mejoría del estado funcional post vertebroplastia. Asimismo coincidimos en que es más común en los casos en los que el plano de la fractura se extiende hasta el platillo vertebral o la superficie cortical. En cuanto al volumen del cemento no se asoció a factor causal de la extravasación la cual se evitó con el uso de la guía fluoroscópica continua durante la inyección del cemento para determinar un

llenamiento con cemento de aproximadamente el 70% del cuerpo vertebral. La visión fluoroscópica continua de la inyección del cemento permite detectar precozmente el menor indicio de extravasación, indicando detener la inyección o re-posicionar la aguja. Algunos autores prefieren la guía tomográfica para este procedimiento (26,27,28) ya que es mas sensible para determinar la fuga del cemento cuando esto ha ocurrido, sin embargo la falta de visualización en tiempo real durante la inyección, aumenta el riesgo de extravasación, por eso preferimos la visión fluoroscópica continua. Hoy día con la fluoroTC no habrá problema alguno.

La literatura reporta una muy baja incidencia de complicaciones mayores debidas a este procedimiento, como la embolia pulmonar por cemento intravascular y la muerte, no tuvimos complicaciones de esta índole en nuestra serie.(29,30).

En el manejo del dolor por fracturas " patológicas ", aquellas que suceden en las vértebras debilitadas por infiltración tumoral primaria o secundaria, observamos que la vertebroplastia también tuvo resultados extraordinarios en el manejo del dolor como los reportados en la literatura (25, 33); sin evidencia de que la existencia de enfermedad tumoral sea un factor de riesgo o limitante para la realización del procedimiento, en nuestra serie notamos que la presencia de lesión tumoral fue un factor pronóstico predictivo significativo en la mejoría funcional post vertebroplastia, observándose una mejoría funcional significativa. Sin embargo, menos notoria que en el resto de los pacientes, muy probablemente debido a la enfermedad de base.

Existen pocos reportes en la literatura de medición objetiva de los resultados post vertebroplastia, con el uso de índices o escalas, tales como el trabajo de Grados et. al que usaron la Escala Análoga Visual de Huskisson, para medir los cambios del dolor con el tiempo posterior al procedimiento (34), y nuestra serie que usamos el Indice de Karnofsky para medir la mejoría del estado funcional post vertebroplastia, comparando los valores previos con los posteriores al procedimiento, observando una mejoría significativa del dolor y del estado funcional de los pacientes con fracturas vertebrales por compresión tratadas con vertebroplastia.

Concluimos que la Vertebroplastia Percutánea con Polimetilmetacrilato es una técnica eficaz, segura y de elección en el tratamiento de las fracturas vertebrales por compresión.

BIBLIOGRAFÍA

1. Galibert P, Deramond H, Rosat P, Le Gars D: Preliminary note on the treatment of vertebral angioma by percutaneous acrylic vertebroplasty. Neurochirurgie 1987; 33:166-8.
2. H. Deramond, R. Galibert, C. Debussche-Depriester:"Percutaneous Vertebroplasty with Methylmethacrylate: Technique, Method, Results". Radiology 1990; 117:352.
3. Deramond H, Depriester C, Galibert P, Gars DL: Percutaneous vertebroplasty with polimethylmetacrylate. Technique, indications and results. Radiol Clin North Am 36:533-546,1998
4. Jensen ME, Evans AJ, Mathis JM , Kallmes DF, Cloft HJ, Dion JE: Percutaneous polimethylmethacrylate vertebroplasty in the treatment of osteoporotic vertebral body compression fractures. AJNR Am J Neuroradiol 18:1897-1904.
5. Cooper C, Atkinson EJ, Jacobsen SJ, O'Fallon WM, Melton LJ III: Population-based study of survival after osteoporotic fractures. Am J Epidemiol 137:1001-1005,1993.

6. Melton LJ III, Kan SH, Frye MA, Wahner HW, O'Fallon WM, Riggs BL: Epidemiology of vertebral fractures in women. *Am J Epidemiol* 129:1000-1011,1989.
7. Silverman SL: The clinical consequences of vertebral compression fractures. *Bone* 1992;13:527-31.
8. Indice Funcional de Karnofsky. Cuadro 79-4. pag 582. Principios de Medicina Interna. Harrison 15ª edición.
9. Goode RL, Reynolds BN: Tobramycin-impregnated Methylmethacrylate for mandible reconstruction. *Arch Otolaryngol Head Neck Surg* 1992;118:201-204.
10. Shapiro SA: Cranioplasty, vertebral body replacement and spinal fusion with Tobramycin-impregnated Methylmethacrylate. *Neurosurgery* 1991; 28:789-791.
11. Levine SA, Perin LA, Hates D, Hayes WS: An evidence-based evaluation of percutaneous vertebroplasty. *Manag Care* 9:53-60,2000.
12. Rapado A: General management of vertebral fractures. *Bone* 18 (Suppl 3):191S-196S,1996.
13. Tamayo-Orozco J, Arzac-Palumbo P, Peon-Vidales H, Mota-Bolfeta R, Fuentes F: Vertebral fractures associated with osteoporosis: Patient management. *Am J Med* 103 (Suppl 2):44S-48S,1997.
14. San Millan Ruiz D, Burkhardt K, Jean B, Muster M, Martin J, Bouvier J, Fasel JH, Rufenacht DA, Kurt AM: Pathology findings with acrylic implants. *Bone* 25 (Suppl 2):85S-90S,1999.
15. Wilson DR, Myers ER, Mathis JM, Scribner RM, Conta JA, Reiley MA, Talmadge KD, Hayes WC: Effect of augmentation on the mechanics of vertebral wedge fractures. *Spine* 25:158-165,2000.
16. Deramond H, Wright NT, Belkoff SM: Temperature elevation caused by bone cement polymerization during vertebroplasty. *Bone* 25 (Suppl 2):175-215,1999.
17. Einhorn TA: Vertebroplasty: An opportunity to do something really good for patients. *Spine* 25:1051-1052,2000.
18. Cotton A, Dewatre E, Cortet B, Assaker R, Demondion X, Leblond D, Chastanet R, Duguesnoy B, Deramond H: Percutaneous Vertebroplasty: State of the art. *Radiographics* 18:311-320,1998.
19. Cortet B, Cotten A, Boutry N, Flipo RM, Duguesnoy X, Chastanet P, Delcambre B: Percutaneous Vertebroplasty in the treatment of osteoporotic vertebral compression fractures. An open prospective study. *J Rheumatol* 26:2222-2228,1998.
20. Belkoff SM, Maroney M, Fenton BC, Mathis RM: Percutaneous vertebroplasty for pain relief and spinal stabilization. *Spine* 25:923-928,2000.
21. Mathis JM, Barr JD, Belkoff SM, Barr MS, Jensen ME, Deramond H: Percutaneous vertebroplasty: a developing standard of care for vertebral compression fractures. *AJNR Am J Neuroradiol* 2001 Feb;22(2):373-81.
22. Martin JB, Jean B, Sugiu K, San Millan Ruiz D, Pötin M, Murphy K, Rufenacht B, Muster M, Rufenacht DA: Vertebroplasty: clinical experience and follow-up results. *Bone* 25 (Suppl 2):11S-15S,1999.
23. Hardouin P, Grados F, Cotton A, Cortet B: Should percutaneous vertebroplasty be used to treat osteoporotic fractures?. *Join Bone Spine* 2001 May;68(3):216-21.
24. Al-Assir I, Perez Higuera A, Florensa J, Munoz A, Cuesta E: Percutaneous vertebroplasty. A special syringe for cement injection. *AJNR Am J Neuroradiol* 21:159-161,2000.
25. Cotton A, Dewatre F, Cortet B, Assaker R, Leblond D, Duquesnoy B, Chastanet P, Clarisse J: Percutaneous vertebroplasty for osteolytic metastases and myeloma. Effects of the

- percentage of lesion filling and the leakage of Methylmethacrylate at clinical follow-up. *Radiology* 200;525-530,1996.
26. Barr JD, Barr MS, Lemley TJ, Mc Cam RM: Percutaneous vertebroplasty for pain relief and spinal stabilization. *Spine* 25:923-928,2000.
 27. Gangi A, Dieteman JL, Mortazavi R, P Flegler D, Kauff C, Roy C: CT-guided interventional procedures for pain management in the lumbosacral spine. *Radiographics* 18:621-633,1998.
 28. Gangi A, Kastler B, Pretemamn JL: Percutaneous vertebroplasty guided by combination of CT and fluoroscopy. *AJNR Am J Neuroradiol* 15:83-86,1994.
 29. Arun Paul Amar MD, Donald W. Larsen MD, Nasrin Esnaashari NP, Felipe C Albuquerque MD, Sean D Lavine MD, George P Teitelbaum MD: Percutaneous transpedicular polymethylmethacrylate vertebroplasty for the treatment of spinal compression fractures. *Neurosurgery*, vol 49, No 5, Nov 2000.
 30. Padovani B, Kasriel O, Brunner P, Perretti-Viton P: Pulmonary embolism caused by acrylic cement: A rare complication of percutaneous vertebroplasty. *AJNR Am J Neuroradiol* 20:375-377,1999.
 31. Bostrom MP, Lane JM: Future directions. Augmentation of osteoporotic vertebral bodies. *Spine* 22 (Suppl 24):38S-42S,1998.
 32. Mathis JM, Petri M, Naff N: Percutaneous vertebroplasty treatment of steroid-induced osteoporotic compression fractures. *Arthritis Rheum* 41:171-175,1998.
 33. Murphy KJ, Deramond H: Percutaneous vertebroplasty in benign and malignant disease. *Neuroimaging Clin N Am* 2000 Aug; 10(3):535-45
 34. Grados F, Depriester C, Cayrolle G, Hardy N, Deramond H, Fardellone P: Long-term observations of vertebral osteoporotic fractures treated by percutaneous vertebroplasty. *Rheumatology (Oxford)* 2000 Dec;39 (12): 1410-4.
 35. Moises Roizental, MD, Carolina Manzo, MD, Julio Castro, MD: Predictors of general functional status improvement in patients after percutaneous Vertebroplasty. SCVIR Meeting. Policlinica Metropolitana Hospital, Caracas, Abril 2002. Baltimore.