



# La Operación de Tommy John

Igor Escalante  
Cesar Restrepo

Correspondencia: Instituto de Medicina Tropical - Facultad de Medicina -  
Universidad Central de Venezuela.

Consignado el 31 de Diciembre del 2000 a la Revista Vitae Academia  
Biomédica Digital.

## RESUMEN

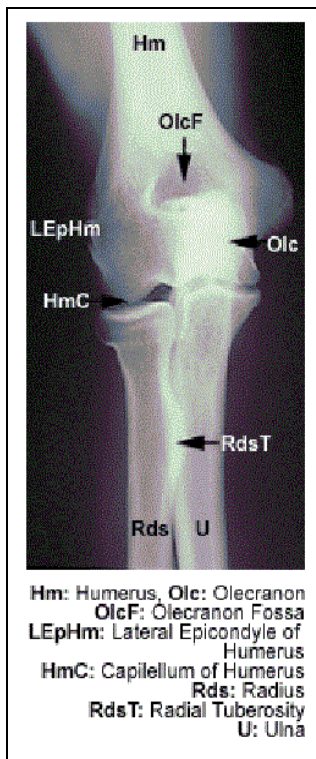
“La operación de Tommy John” es el nombre mediático con el que se conoce la reconstrucción del ligamento colateral medial del codo. Este procedimiento, que consiste en utilizar un injerto autólogo, fue realizado por primera vez por el Dr. Frank Jobe, jefe del equipo o médico de Los Dodgers de Los Ángeles. Jobe, intervino al famoso lanzador de Grandes Ligas Thomas E. John, en la década de los 70. La inestabilidad en valgo del codo produce dolor y limita mucho el rendimiento de los atletas que necesitan realizar lanzamientos, entre los cuales los lanzadores de béisbol son los más afectados. La operación de Tommy John es un valioso recurso para que esta población regrese a la competencia activa en cualquier nivel. La presente revisión corresponde a un análisis del procedimiento, así como las indicaciones y manejo post-operatorio.

## SUMMARY

The Tommy John procedure is the name given by the media to the augmentation of the medial collateral ligament of the elbow with an autologous graft. This procedure was performed for the first time by Dr. Frank Jobe, team physician of the L.A. Dodgers in the 70's, on the famous Major League Pitcher Thomas E. John. Valgus instability of the elbow is painful and disabling and limits a great deal the performance of overhead athletes. The main victims of this pathology are the baseball pitchers. This procedure is a useful resource for those athletes to come back to active play. A complete revision is made on the subject as well as indications and post op. management.

## INTRODUCCIÓN

La articulación del codo es asiento frecuente de lesiones en la población dedicada al deporte en todas las categorías y a cualquier edad. No obstante, ciertas disciplinas deportivas son más



susceptibles a producir lesiones a ese nivel, especialmente aquellas que implican movimientos forzados o que tienen componentes importantes por encima del hombro, entre los cuales destacan los deportes de lanzamiento. Estos someten a los elementos estabilizadores del codo a grandes fuerzas de estrés en valgo, que se ejercen de manera repetitiva.

Se conoce con el término mediático de "La operación de Tommy John", a la reconstrucción del ligamento colateral medial del codo, que consiste en la utilización de un injerto tendinoso autólogo. La descripción original de la técnica se debe al cirujano norteamericano Dr. Frank Jobe, quien desarrolló este procedimiento en la década de los 70 (3).

Esta revisión plantea exclusivamente la patología de inestabilidad medial del codo e hiperpresión externa, que ocurre como consecuencia de la ruptura o incompetencia del ligamento colateral medial del codo.

## BREVE RESEÑA HISTÓRICA

El nombre mediático que tiene este procedimiento se debe al lanzador derecho norteamericano Thomas Edward John, quien debutó en las ligas mayores a los 20 años de edad, vistiendo el uniforme de los Indios de Cleveland.

Tommy John nunca fue un lanzador de fuerza, pero su éxito se debía al control absoluto de la zona de strike, así como de varios lanzamientos quebrados.

Los problemas de inestabilidad del codo de lanzar de John empezaron en 1974, su temporada 11 en las mayores. Vistiendo para ese entonces el uniforme de los Dodgers de los Ángeles, John tuvo que decidir entre intentar recuperar la estabilidad de su codo de lanzar, a través de una intervención quirúrgica; o enfrentarse al retiro como lanzador activo. En 1974, Dr. Frank Jobe, quien para ese momento ya ejercía el cargo de médico jefe del equipo, realizó la intervención quirúrgica que regresó a John al diamante.

Cabe destacar que para la década de los 70, las lesiones de inestabilidad de los lanzadores tenían un pronóstico pesimista, pues por lo general las opciones quirúrgicas no cumplían con el propósito de recuperar la función de una articulación en una población de alta demanda. Básicamente, los lanzadores afectados no lograban rescatar la función, la velocidad y control de su brazo.

En el caso de Tommy John, la cirugía se realizó utilizando tendón del palmar mayor. Toda la temporada de 1975, John se dedicó a la rehabilitación y regresó a la actividad deportiva en las grandes ligas, en 1976. Este jugador volvió al béisbol de una forma sensacional, a tal grado que al finalizar la temporada obtuvo el galardón del regreso del año.

En 1977 y 1978, John ganó 21 y 22 juegos respectivamente. Pudo así negociar buenos contratos con otras organizaciones del béisbol mayor, entre ellas, Los Yanquis de Nueva Cork, con quienes estuvo por dos períodos. El lanzador regresó de una ruptura total del ligamento colateral medial

del codo, para mantenerse por 15 años más en las grandes ligas, logrando sus mejores números como lanzador en el post-operatorio, y demostrando que la técnica cumplía adecuadamente con su objetivo.

La carrera de John en las mayores cubre 26 años, algo absolutamente excepcional en cualquier disciplina deportiva. Este deportista se retiró del béisbol mayor en 1989, dejando récord de por vida de 288-231, siendo uno de los únicos lanzadores en la historia que ha tenido victorias contra cada una de las organizaciones del béisbol mayor en ambas ligas.

## MARCO TEÓRICO

### Anatomía

El ligamento colateral medial es la estructura responsable de más del 70 % de la estabilidad en valgo del codo. Une el epicóndilo medial con el cúbito y está compuesto por tres elementos bien diferenciados:

- Un componente anterior, por mucho el más importante del complejo, que va desde la cara lateral del epicóndilo medial hasta la cara medial de la apófisis coronoides. En el las fibras se mantienen tensas durante todo el arco de movilidad y son responsables de por lo menos 70% de la estabilidad del codo en valgo hasta lograr la extensión total, momento en el que las estructuras óseas hacen el trabajo. (Ver biomecánica)
- Un componente posterior, con fibras que se originan en el epicóndilo medial y se dirigen hacia delante, abajo y atrás, insertándose en todo el borde de la fosa semilunar del cúbito. Dichas fibras entran en tensión mas allá de los 90 grados de flexión, por lo que su rol como estabilizador en valgo del codo es limitado.
- El tercer componente se conoce como ligamento transverso. Va desde la fosa semilunar hasta la base de la coronoides. No tiene inserciones en el humero y no participa en la estabilidad medial del codo.

Existe una relación muy importante con el nervio cubital que se ubica en el canal epitrocleo-olecraneano, posterior y medial a la inserción del complejo ligamentario colateral medial del codo (4). Dicha relación cobra importancia, dado que dentro de la técnica quirúrgica descrita para la reconstrucción, se menciona la necesidad de realizar una transposición del componente anterior del cubital. Es importante mencionar que se debe conservar en lo posible todas las estructuras vasculares asociadas al cubital. La disección hacia proximal del cubital debe ser lo suficientemente extensa como para liberar la arcada de Struthers y de este modo poder transponer el cubital sin someterlo a angulación excesiva y posibles complicaciones neurológicas en el post-operatorio (4).

### Diagnóstico

El paciente clásico corresponde a un lanzador de elite, es decir, que pertenece a una organización de béisbol, de nivel universitario o mayor. Sin embargo, otros atletas como los lanzadores de Jabalina también pueden presentar este tipo de lesión (1,4.). Generalmente, la

persona afectada consulta por sufrir dolor agudo, durante la práctica deportiva, específicamente en la fase de aceleración del lanzamiento. Se experimenta un crujido súbito y audible y frecuentemente de forma crónica. Además, el paciente ha experimentado episodios dolorosos en el pasado que ameritaron reposo, cese de actividades y repetidas infiltraciones locales con corticoides. Es posible que logre sentir alivio con el reposo, pero una vez que reinicia el ejercicio, el malestar regresa.

Durante el examen físico, el paciente puede señalar que en la cara medial del codo experimenta dolor y que en ocasiones presenta parestesias en el territorio del cubital. También es posible la existencia de edema en la región y la palpación por lo general no es dolorosa, hasta que se ejerce estrés en valgo.

Imágenes

- Rayos X:  
Las proyecciones Ap y lateral del codo, siempre acompañadas de su contralateral, muestran en ocasiones osteofitos de tracción en los puntos de inserción del segmento anterior del ligamento colateral medial. Pueden evidenciarse calcificaciones intra o extraarticulares adyacentes al ligamento. Es posible ver en estos pacientes osteofitos en la punta del olécranon.

Los estudios Ap con estrés son especialmente elocuentes en estos casos. Se realizan de forma bilateral con el paciente soportando una carga de estrés en valgo equivalente a 15 Kpal. El estudio se considera positivo si existe una variación de 1 mm entre el lado sano y el comprometido, midiendo el espacio articular en el borde medial del codo (3).

- RMN:  
El estudio de resonancia magnética es de gran utilidad, pues es capaz de delinear todo el complejo ligamentario y determinar cuál es el estado intrasustancia del mismo.

La imagen característica del ligamento lesionado se conoce como imagen en T. Se produce cuando el ligamento roto o incompetente se hace permeable al líquido articular o al medio de contraste que se usa en el estudio (Gadolinium). Es más evidente en el segmento distal del ligamento alrededor de la inserción cubital (3).

Biomecánica

La articulación del codo comprende 3 articulaciones que trabajan de forma sinérgica para permitir diferentes posiciones de la mano en el espacio y potenciar las funciones de esta con una serie de movimientos que se describen a continuación.

Las articulaciones a las que hacemos referencia son: Articulación Húmero cubital, Húmero radial y radio-cubital proximal, que participa marginalmente en la biomecánica del codo (4).

Articulaciones y características	Húmero Cubital	Húmero radial
Superficies articulares	Tróclea y olécranon 30 grados de inclinación anterior y 5 a 7 grados de valgo	Cúpula radial y capitellum. 180 grados esfera perfecta

Características	Tricleartrosis	Trocoide
Arcos de Movilidad	De 0 a 145 grados con diferencias por hiperelasticidad o hábitos del individuo.	Probación: 80 grados. Supinación: 85 grados. Arco Combinado: 165 a 170 grados
Eje de rotación	Pasa por el centro de la tróclea y por la cara lateral del capitellum	Pasa por el centro del capitellum y se dirige hacia distal hasta la apófisis estiloides del cubito
Resistencia al stress en valgo	70% en condiciones íntegras	0% si el ligamento colateral medial esta indemne en caso contrario puede soportar hasta un 30%
Transmisión de fuerza en extensión	40%	60%

Estabilidad del codo en extensión % de participación	Varo	Valgo
Ligamento externo	colateral 25%	----- -----
Ligamento medial	colateral ----- -----	40%
Cápsula	15%	25%
Superficies articulares	60%	35%

Estabilidad del codo en flexión de 90 grados % de participación	Varo	Valgo
Ligamento externo	colateral 45%	----- -
Ligamento medial	colateral ----- -----	55%
Superficies articulares	55%	45%

### Técnica Quirúrgica

- Abordaje

El acceso a la articulación del codo se realiza mediante una incisión de la cara medial del

mismo, que va sobre el epicóndilo medial y se extiende hacia proximal y distal, unos 5 centímetros en cada sentido. Se identifica al nervio braquial cutáneo y se protege. Se identifica la masa muscular que se inserta en el epicóndilo medial y se separa dejando tejido suficiente como para realizar una reinserción adecuada. Se localiza y disea ampliamente la cápsula articular y se incide exponiendo las superficies articulares. Es posible encontrar a este nivel, calcificaciones y restos del colateral medial original que deben ser resecados en su totalidad. Es importante obtener una buena visualización de la base de la coronoides en el lado distal y del epicóndilo medial hacia proximal, pues serán asiento de las tunelizaciones por las que se va a pasar el injerto tendinoso (3).

- Obtención del injerto

El tendón donador por excelencia es el del palmar mayor homolateral. Tomando en cuenta que 25% de la población carece de este tendón, se debe estar en capacidad de ir a sitios donadores alternativos como el semitendinoso, utilizando una técnica semejante a la que se realiza para cirugías del ligamento cruzado anterior. Para ello se toma en consideración el siguiente orden: Palmar mayor homolateral, palmar mayor contralateral, Semitendinoso. Obviamente, la opción de injerto se conoce durante la planificación pre-operatoria. Para obtener buen material del palmar mayor, una vez localizado el tendón, se realizan pequeñas incisiones transversales sobre el mismo, que permiten desinsertarlo distalmente en la fascia palmar y progresar hacia proximal con 2 o 3 incisiones separadas por unos 4 centímetros, hasta lograr obtener un tendón de buena calidad de unos 12 a 15 centímetros. Una vez obtenido el tendón se procede a retirar cualquier resto muscular y a colocar en los extremos sutura reabsorbible 2.0 o mayor. Hecho esto, se mantiene el tendón en solución isotónica hasta que se coloque definitivamente (3).

- Tunelización y colocación del injerto

Se realizan las perforaciones utilizando una mecha AO de 3.2 mm. de diámetro, con una orientación tal que permita imitar la distribución original isométrica del ligamento colateral medial. El túnel que se perfora en la coronoides tiene una orientación antero posterior con un trayecto aproximado de 1 centímetro. En el epicóndilo medial se perforan dos túneles que tienen una salida distal común y orígenes separados de manera que existen 3 orificios. Estos, unidos entre sí, forman un triángulo que tiene vértice distal y base proximal con lados de 1 centímetro aproximadamente. Una vez que se comprueba la permeabilidad de los túneles y que los túneles humerales tienen una salida común, se procede a pasar el injerto de distal a proximal, suturando los extremos del tendón entre sí.

- Transposición del cubital

Una vez colocado el injerto, se procede a transponer hacia anterior al nervio cubital, tomando muy en cuenta la liberación hacia proximal del mismo y la presencia de la arcada de Struthers, que debe ser resecada evitando así la anulación patológica del cubital cuando este sea colocado hacia anterior. Una vez que se tiene al cubital liberado, se procede a estabilizarlo mediante una banda de tejido aponeurótico, que se obtiene de la fascia de los músculos epicondíleos y que aporta cierta estabilidad al cubital en su nuevo domicilio.

- Reinmersión de los músculos epicondíleos

Una vez cumplidos los tiempos anteriormente descritos, se procede a reinsertar los

músculos epicondíleos y al cierre por planos.

### Manejo Post -operatorio y Rehabilitación

Este proceso se extiende por aproximadamente 12 meses con variaciones individuales en cada paciente. El post-operatorio inmediato se cumple con el codo inmovilizado en una férula rígida en 45 grados de flexión por 2 semanas, con crioterapia agresiva, así como movilización de la mano y los dedos. Es posible que se presenten signos de irritación del cubital, que ceden espontáneamente antes de la segunda semana en la mayoría de los pacientes (3). A partir de entonces, se instala una férula dinámica con bisagra regulable, que va a permitir mantener la estabilidad e incrementar los arcos de movilidad de manera controlada hasta la sexta semana, cuando las inmovilizaciones son retiradas y se inicia un retorno gradual y controlado de los movimientos.

El paciente puede realizar lanzamientos ligeros a mínima distancia al tercer mes y al noveno debe haber recuperado todos los arcos de movilidad. Finalmente, el retorno a la competición activa se realiza después de un año controlado de rehabilitación.

### Resultados y complicaciones

Las series reportadas por Jobe, Bennet, Andrews y Conway, coinciden en reportar por lo menos 80% de resultados excelentes, es decir, que aquellos pacientes lanzadores de elite, nivel universitario o mayor, regresan a la competencia activa a plena capacidad, al cumplirse un período de 12 a 18 meses luego de la operación (1, 2, 5).

En los casos en los que se presentaron complicaciones, éstas estuvieron relacionadas principalmente al nervio cubital, cuando no se realizó transposición del mismo o no se liberó adecuadamente hacia proximal. Otras complicaciones se refieren a ruptura del injerto y a contractura en flexión rebelde al tratamiento de 5 a 7 grados, pero esto es visto en menos de 10% de los casos reportados.

### Comentarios y conclusiones

La ligamento plastia del colateral medial del codo conocida como "La operación de Tommy John" constituye un método eficaz de tratamiento para la insuficiencia de este importante estabilizador. Permite a aquellas personas dedicadas a actividades deportivas, que exigen una gran resistencia al estrés en valgo de la articulación del codo, poder superar graves lesiones y continuar sus carreras atléticas de manera exitosa.

## BIBLIOGRAFÍA

1. Bennet JB, Green MS, Tullos HS. Surgical Management of chronic medial elbow instability. Clin Orthop 278:62-68, 1992.
2. Conway JE, Jobe FW, Glousman RE. Medial Instability of the elbow in throwing athletes. JBJS (A) 74: 67-83, 1992.
3. Lee M.L. y Rosenwasser M.P. Chronic Elbow Instability. Orthopaedic Clinics of North America. Vol. 30. N 1 January 1999.
4. Morrey BF, Chapter 17. Biomechanics of the elbow and the forearm. Orthopaedic Sports Medicine. De Lee/ Drez Vol. 1 pp. 812-823.

5. Wilson FD, Andrews JR, Blackburn TA. Valgus extension overload in the pitching elbow. Am J Sports Med 11: 83-88, 1983.

Vitae Academia Biomédica Digital | Facultad de Medicina-Universidad Central de Venezuela  
Abril-Julio 2002 N° 11 DOI:10.70024 / ISSN 1317-987X